การตรวจอวัยวะสืบพันธุ์ ระบบทางเดินอาหาร ระบบทางเดินหายใจ และปอด

รายวิชาการพยาบาลพื้นฐาน

รหัสวิชา NSG ๒๒๐๒

อาจารย์วิสุดา แก้วพิลา

สาขาการพยาบาลผู้ใหญ่ และผู้สูงอายุ

วิทยาลัยพยาบาลและสุขภาพ มหาวิทยาลัยราชภัฏสวนสุนันทา

วัตถุประสงค์การเรียนรู้

01 อธิบายกายวิภาคศาสตร์ของระบบทางเดินอาหาร อวัยวะสืบพันธุ์ ระบบทางเดินหายใจ และปอด

02 อธิบายแนวทางการซักประวัติ และตรวจร่างกายเพื่อประเมินภาวะสุขภาพของระบบทางเดินอาหาร อวัยวะสืบพันธุ์ ระบบทางเดินหายใจ และปอด

03 สามารถตรวจร่างกายระบบทางเดินอาหาร อวัยวะสืบพันธุ์ ระบบทางเดินหายใจ และปอดได้อย่างถูกต้อง

04 ระบุการตรวจทางห้องปฏิบัติการละการตรวจพิเศษที่เกี่ยวข้องกับระบบทางเดินอาหาร อวัยวะสืบพันธุ์ ระบบทางเดินหายใจ และปอด

การตรวจระบบสืบพันธุ์

ระบบสืบพันธุ์มีอยู่ 2 ประเภท คือ ระบบสืบพันธุ์เพศหญิง และระบบสืบพันธุ์เพศชาย มีหน้าที่ในการสืบพันธุ์และเกี่ยวข้องกับระบบทางเดินปัสสาวะ พยาบาลต้องมีความสามารถในการประเมินความผิดปกติของระบบสืบพันธุ์ บนพื้นฐานของความรู้เรื่องกายวิภาคศาสตร์และสรีระวิทยาของระบบสืบพันธุ์

ระบบสืบพันธุ์เพศหญิง

กายวิภาคศาสตร์ระบบสืบพันธุ์เพศหญิง

ระบบสืบพันธุ์ภายนอก

1. หัวหน่าว มีPubic hairปกคลุม
2. แคมใหญ่ (Labia Majora) เป็นปุ่มนูนขนาดใหญ่ 2 อัน ซึ่งประกอบด้วย ต่อมน้ำมัน ไขมัน มีขนปกคลุมอยู่ด้านบนของแคมใหญ่
3. แคมเล็ก (Labia Minora) มีลักษณะเป็นเนื้อนิ่มของปุ่มนูนของผิวหนังเหมือนกัน แต่ไม่มีไขมัน ไม่มีขน
4. เวสทิบูล (Vestibule) เป็นส่วนที่อยู่นอกสุดของช่องคลอด จะมีเยื่อพรหมจารีย์ (Hymen) ปิดอยู่
5. ต่อมสร้างน้ำเมือก (Vestibula Gland) อยู่ที่บริเวณแคมเล็ก ทำหน้าที่สร้างสารเมือก เพื่อการหล่อลื่น

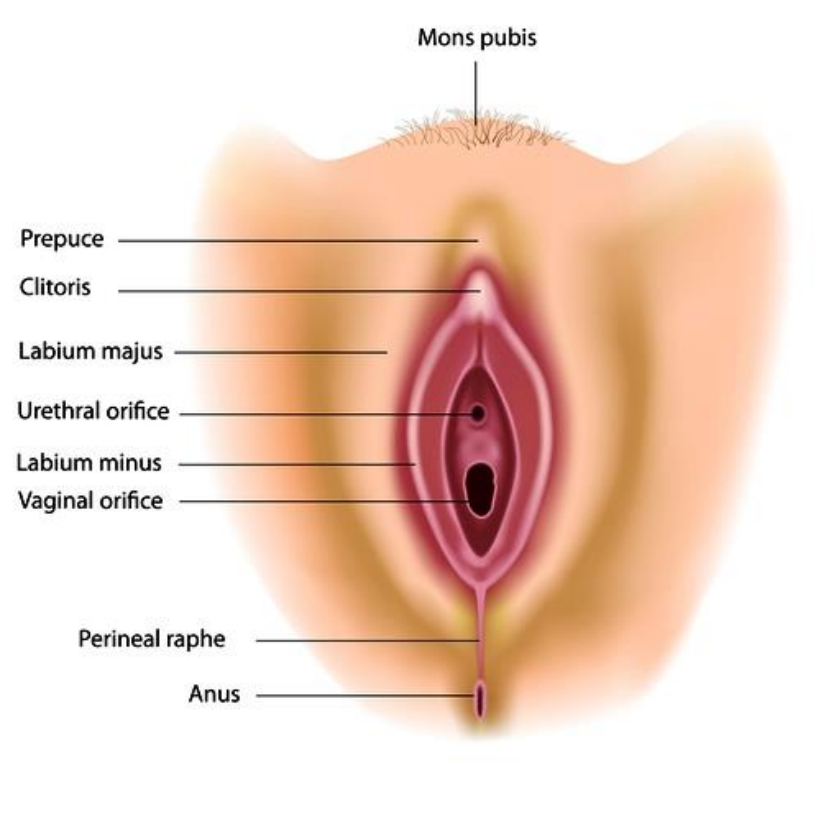

ระบบสืบพันธุ์เพศหญิง (ต่อ)

ระบบสืบพันธุ์ภายใน

1. รังไข่ (Ovary) มีอยู่ 2 ข้างในช่องท้องน้อยยึดติดกับมดลูกโดยเอ็น ส่วนด้านนอกยึดติดกับลำตัว รังไข่ทำหน้าที่ 2 อย่าง คือ สร้างไข่ และสร้างฮอร์โมนเพศหญิง
2. ท่อนำไข่ (Oviduct) เป็นท่อซึ่งด้านหนึ่งติดกับมดลูก อีกด้านหนึ่งอยู่ใกล้ๆ รังไข่
3. ช่องคลอด (Vagina) อยู่ระหว่างทวารหนัก กับปากท่อปัสสาวะ
4. มดลูก (Uterus)

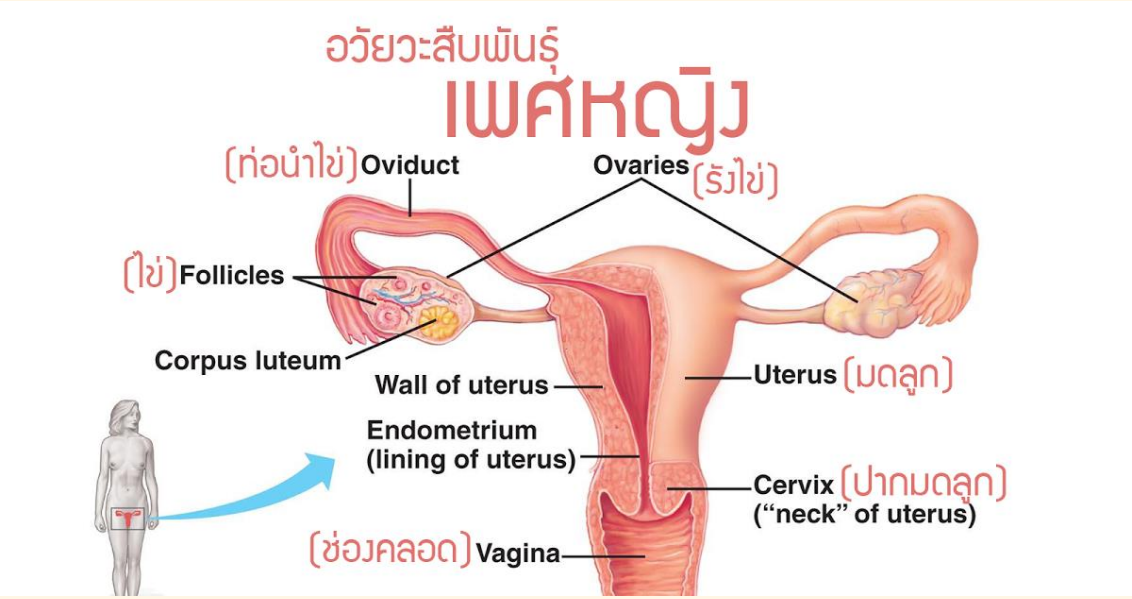

ระบบสืบพันธุ์เพศชาย

กายวิภาคระบบสืบพันธุ์เพศชาย

อวัยวะสืบพันธุ์ภายนอก

1. ถุงอัณฑะ (Scortum) ทำหน้าที่ห่อหุ้มลูกอัณฑะ
2. อัณฑะ (Testis) ซึ่งเป็นต่อมรูปไข่ มี 2 ต่อม มีหน้าที่สร้างตัวอสุจิ (Sperm) ซึ่งเป็นเซลล์สืบพันธุ์ และผลิตฮอร์โมนเพศ
3. องคชาต (Penis) ซึ่งมักจะถูกเรียกเหมารวมว่าเป็นอวัยวะเพศชาย

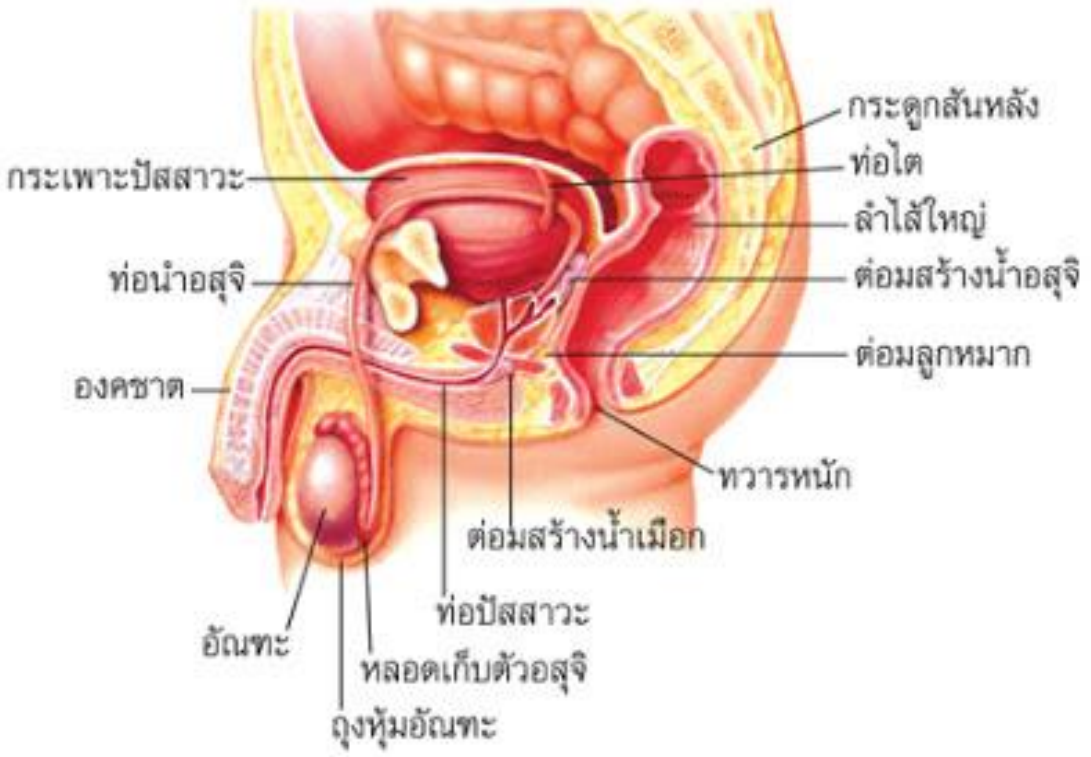

รูปแสดงอวัยวะในระบบสืบพันธุ์เพศชาย

ระบบสืบพันธุ์เพศชาย (ต่อ)

ระบบสืบพันธุ์ภายใน

1. หลอดสร้างตัวอสุจิ (Seminiferous Tubule)
2. ต่อมสร้างน้ำเลี้ยงอสุจิ (Seminal Vesicle)
3. ต่อมลูกหมาก (Prostate Gland)
4. ต่อมคาวเปอร์ (Cowper's Gland) อยู่ติดกับต่อมลูกหมาก ทำหน้าที่หลั่งสารหล่อลื่นซึ่งมีฤทธิ์เป็นด่าง
5. อสุจิ (Sperm)

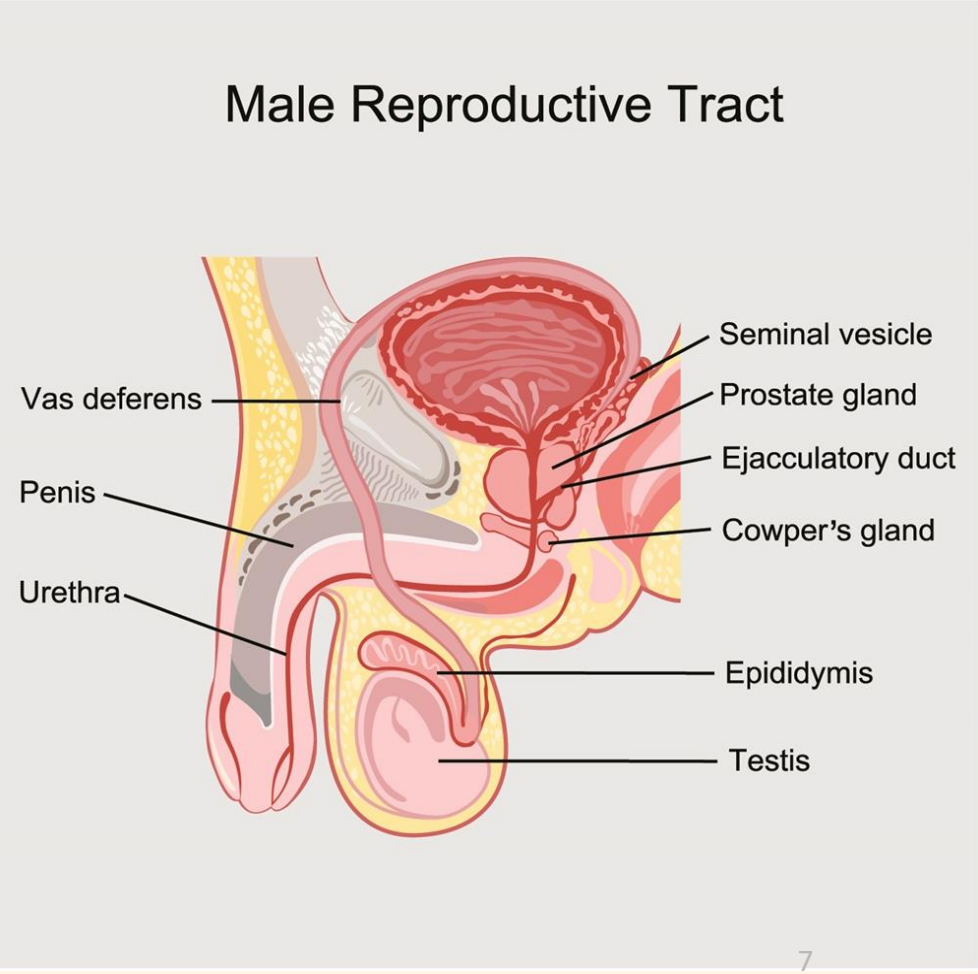

การซักประวัติในระบบสืบพันธุ์เพศหญิง

1. อาการนำ(chief complaint) คืออาการสำคัญที่สุดที่นำผู้ป่วยมาโรงพยาบาล
2. ประวัติการเจ็บป่วยปัจจุบัน (present illness) เป็นการซักประวัติเอารายละเอียดที่ขยายความเกี่ยวกับอาการนำ
3. ประวัติทางนรีเวช
    1. ประวัติประจำเดือน
    2. ประวัติการมีเพศสัมพันธ์
    3. ประวัติการตั้งครรภ์และการคลอด
    4. ประวัติการคุมกำเนิด
    5. ประวัติการขับถ่าย
4. ประวัติการเจ็บป่วยในอดีต
5. ประวัติครอบครัวและสังคม
6. ประวัติเกี่ยวกับสุขภาพร่างกายทั่วไป

การซักประวัติในระบบสืบพันธุ์เพศชาย

1. อาการนำ (chief complaint) คืออาการสำคัญที่สุดที่นำผู้ป่วยมาโรงพยาบาล
2. ประวัติการเจ็บป่วยปัจจุบัน (present illness) เป็นการซักประวัติเอารายละเอียดที่ขยายความเกี่ยวกับอาการนำ
3. ประวัติเจ็บป่วยในอดีต (Past history)
4. ประวิติในครอบครัว (Family history)
5. แบบแผนการดำเนินชีวิตและสุขภาพ (LifeStyle and health practice)

หลักการตรวจร่างกายระบบสืบพันธุ์

1. อธิบายให้ผู้รับบริการเข้าใจถึงความจำเป็นของการตรวจร่างกายในระบบสืบพันธุ์
2. สถานที่ตรวจร่างกายมีความเหมาะสม และรักษาสิทธิส่วนบุคคลของผู้รับบริการ
3. ระวังการเปิดเผยผู้รับบริการโดยไม่จำเป็น
4. จัดท่าในการตรวจของผู้รับบริการให้เหมาะสม
    1. ผู้ชายจัดในท่านอนหงาย หรือท่ายืน (Dorsal position or Supine position)
    2. ผู้หญิงจัดท่านอนหงาย ชันเข่า (Lithotomy)

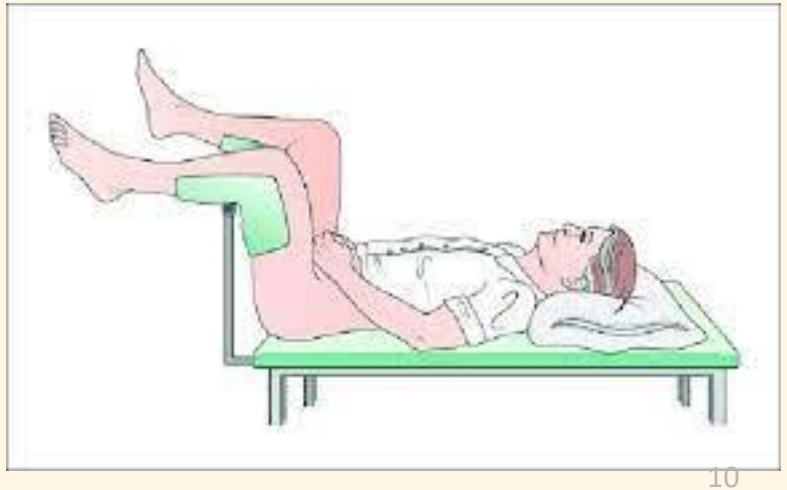

การตรวจอวัยวะสืบพันธุ์เพศหญิง

1. แจ้งให้ผู้รับบริการทราบถึงความจำเป็นในการตรวจอวัยวะสืบพันธุ์
2. จัดท่านอน Lithotomy
3. ใช้ผ้าคลุมหน้าท้อง จัดบริเวณที่จะตรวจให้เหมาะสม ใช้ผ้าปิดตา
4. เตรียมอุปกรณ์ที่จะตรวจ ได้แก่ set PV ควรเลือกขนาด Speculumให้เหมาะสม

เทคนิคการตรวจอวัยวะสืบพันธุ์เพศหญิง

1. การฟัง (Auscultation) : เป็นการตรวจอันดับแรกของระบบสืบพันธุ์เพศหญิง ฟังเสียงการเคลื่อนไหวของลำไส้
2. การเคาะ (Percussion) : เคาะบริเวณเหนือหัวหน่าวฝั่งขวาและซ้าย (Right and Lelf lower quadrants)

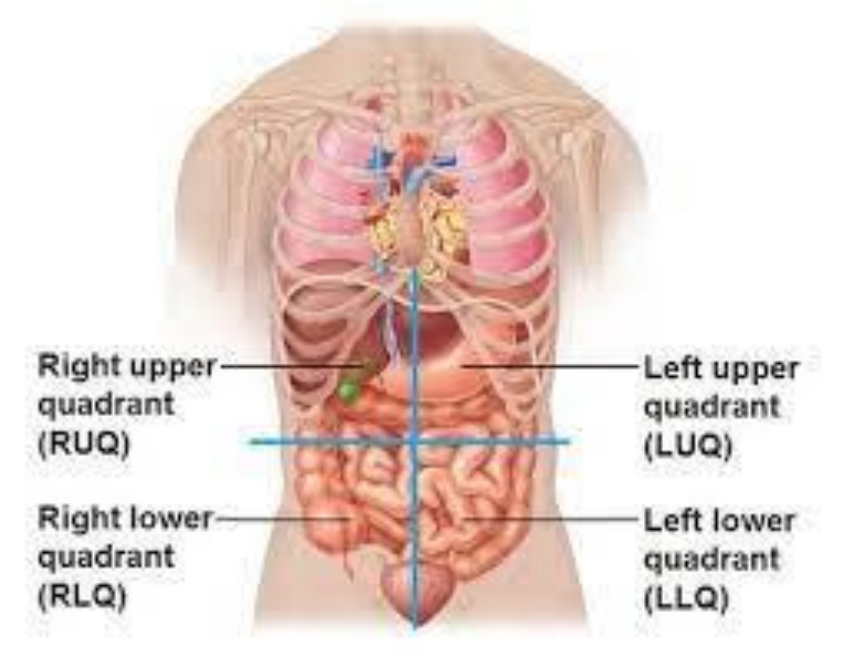

เทคนิคการตรวจอวัยวะสืบพันธุ์เพศหญิง (ต่อ)

3. การดู(Inspection) และการคลำ (Palpation) : อาจทำไปพร้อมๆกัน

3.1 หัวหน่าว และขนบริเวณหัวหน่าว

3.2 แคมใหญ่ (Labia Majora)

3.3 แคมเล็ก (Labia Minora)

3.4 รูเปิดของท่อปัสสาวะ (opening of the urethra)

3.5 ช่องคลอด (Vagina)

3.6 ฝีเย็บ (Perineal)

3.7 ต่อมผลิตเมือก (Vestibula Gland)

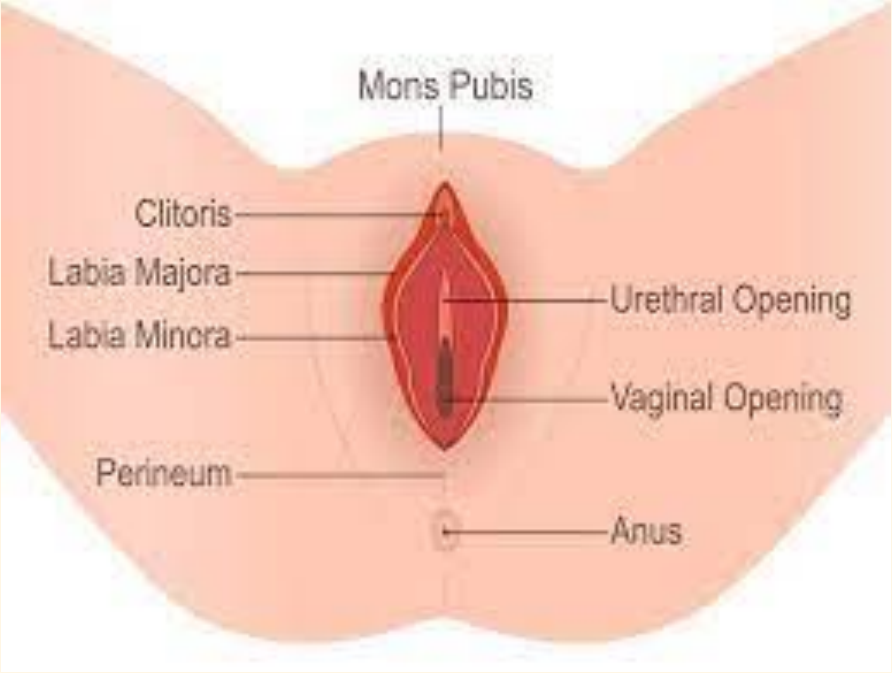

เทคนิคการตรวจอวัยวะสืบพันธุ์ภายในเพศหญิง

เครื่องมือ

1. ชุด PV (Per Vagina)
2. ไฟฉาย
3. ถุงมือสะอาด และถุงมือSterile
4. น้ำยาทำความสะอาด เช่น Chlorhexidine + Cetrimide (Savlon) 1:100
5. K-Y Jelly

ขั้นตอนการตรวจอวัยวะสืบพันธุ์ภายในเพศหญิง

1. แจ้งให้ผู้รับบริการทราบถึงความจำเป็นในการตรวจ
2. จัดท่านอนหงายชันเข่าบนขาหยั่ง คลุมผ้าปิดตาและปูผ้าที่หน้าท้อง
3. เปิด Set PV เทน้ำยาใส่สำลี บีบ K-Y jellyในถาด และใส่ถุงมือสะอาด
4. ทำความสะอาดอวัยวะสืบพันธุ์ภายนอกด้วยสำลีชุบน้ำยา
5. ใส่ถุงมือ Sterile แล้วหล่อลื่นVaginal speculum ก่อนใส่ และแจ้งผู้รับบริการให้ทราบก่อนใส่อุปกรณ์ ใช้ไฟฉายส่องดูความผิดปกติ

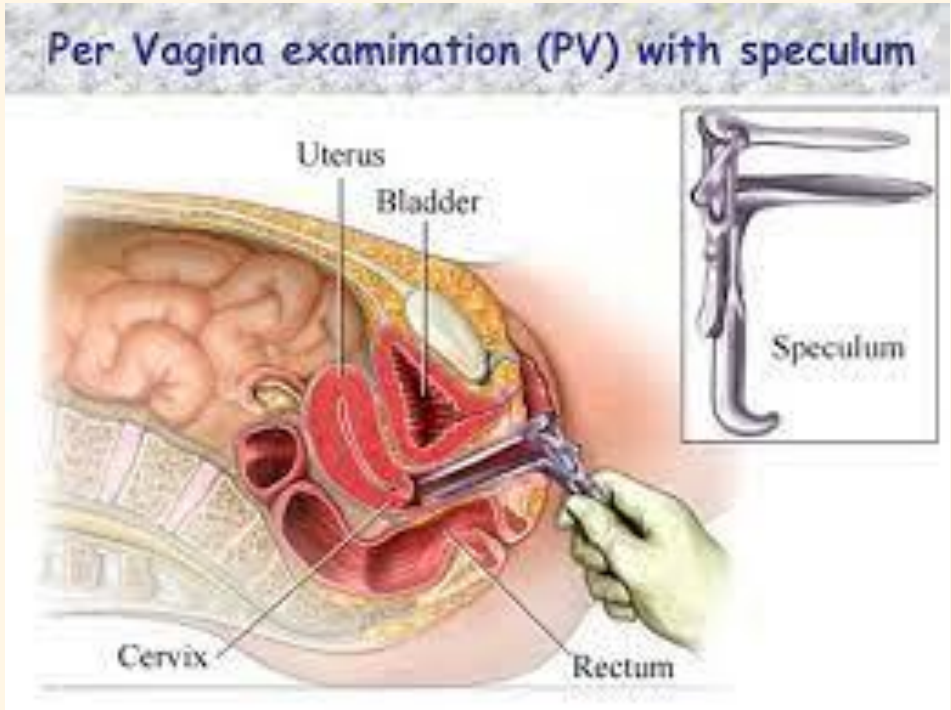

ขั้นตอนการตรวจอวัยวะสืบพันธุ์ภายในเพศหญิง (ต่อ)

6. ถอดSpeculum ใช้นิ้วมือคลำปากมดลูก รอบๆ คอมดลูกตัวมดลูก ขณะเดียวกันใช้มืออีกข้างคลำหน้าท้องผู้
7. บางกรณีใช้นิ้วมือตรวจทางทวารหนักร่วมด้วย
8. หลังตรวจเสร็จให้ผู้รับบริการเปลี่ยนเสื้อผ้าเข้าห้องน้ำ และมารับฟังผลการตรวจ

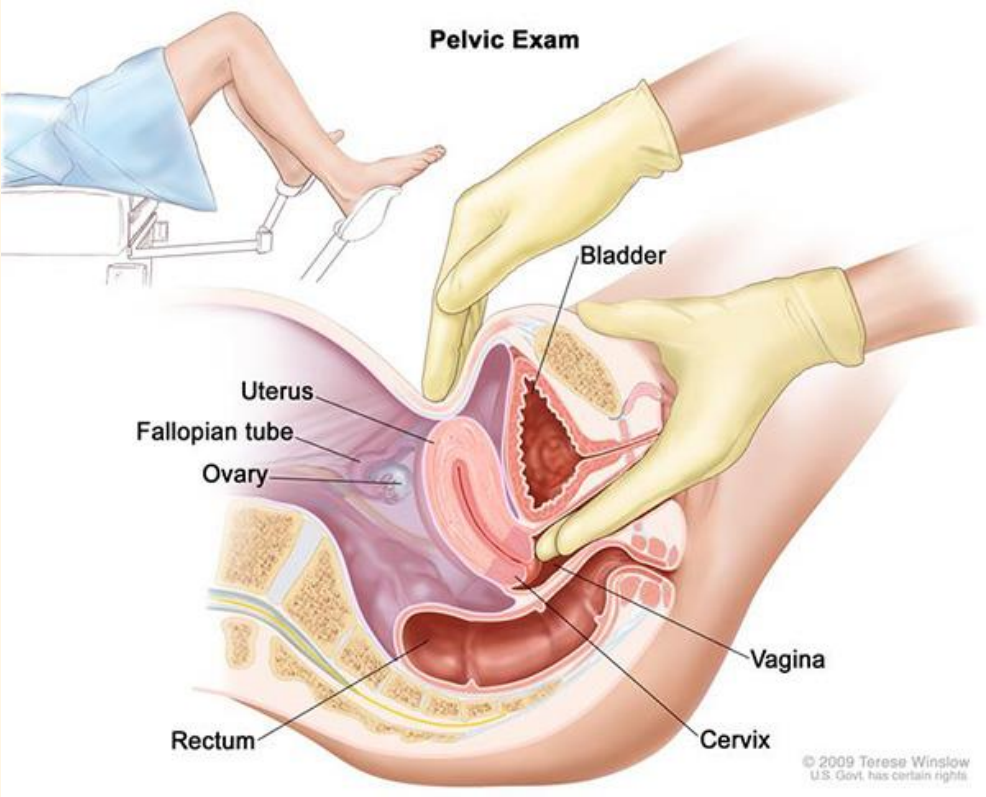

อาการผิดปกติที่ควรได้รับการตรวจภายใน

1. ความผิดปกติของประจำเดือน เช่น ประจำเดือนมาไม่สม่ำเสมอ มีปริมาณมากหรือน้อยกว่าปกติ
2. การตกขาวผิดปกติ เช่น สีผิดปกติ มีกลิ่นเหม็น
3. มีเลือดออกผิดปกติทางช่องคลอด เช่น มีเลือดออกผิดปกติหลังร่วมเพศ
4. มีแผลบริเวณช่องคลอด หรืออวัยวะสืบพันธุ์ภายนอก
5. ปวดท้องน้อย หรือบริเวณช่องคลอด
6. กลั้นปัสสาวะไม่อยู่เวลาไอ จาม
7. มีบุตรยาก

คำแนะนำผู้รับบริการก่อนตรวจภายใน

1. ไม่ควรล้างช่องคลอด
2. ไม่สอดหรือเหน็บยาใดๆที่ช่องคลอดก่อนมาตรวจ 3 วัน
3. งดร่วมเพศอย่างน้อย 1 – 3 วัน ก่อนมาตรวจ
4. ไม่ควรตรวจภายในในขณะมีประจำเดือนเพราะทำให้เสี่ยงติดเชื้อ เว้นแต่รายที่มีประจำเดือนมาไม่หยุด หรือประจำเดือนออกมาก

การบันทึกผลการตรวจภายใน

MIUB หรือ NIUB

M = Multiparous ผ่านการคลอดมาแล้ว

N = Nulliparous ยังไม่เคยผ่านการคลอด

I = Introitus ช่องคลอด

U = Urethra ท่อปัสสาวะ

B = Batholin's gland

- ช่องคลอด ระบุสีเยื่อบุช่องคลอด รอยแผล รอยถลอก สารคัดหลั่ง
- ปากมดลูก ระบุรอยโรค (Lesion) มีรอยฉีกขาดจากการผ่านการคลอด (Multiparous cervix)
- มดลูก บันทึกว่าขนาดปกติ โตขึ้น นุ่มหรือแข็ง position คว่ำหน้า (Anteverted) หรือคว่ำหลัง (Retroverted) กดเจ็บ (Tender)
- ปีกมดลูก คลำพบก้อนหรือไม่

การตรวจอวัยวะสืบพันธุ์เพศชาย

ขั้นตอนการตรวจ

1. แจ้งให้ผู้รับบริการทราบถึงเหตุผลที่จะตรวจอวัยวะสืบพันธุ์
2. สถานที่ตรวจมีความเป็นส่วนตัว และมิดชิด
3. ให้ผู้รับบริการนุ่งผ้า หรือเปลี่ยนผ้าถุง จัดท่านอนหงาย หรือยืนเพื่อความสะดวกในการตรวจ ไม่เปิดเผย (Expose) ผู้รับบริการ
4. เทคนิคการตรวจอวัยวะสืบพันธุ์เพศชายจะใช้การดู และการคลำ

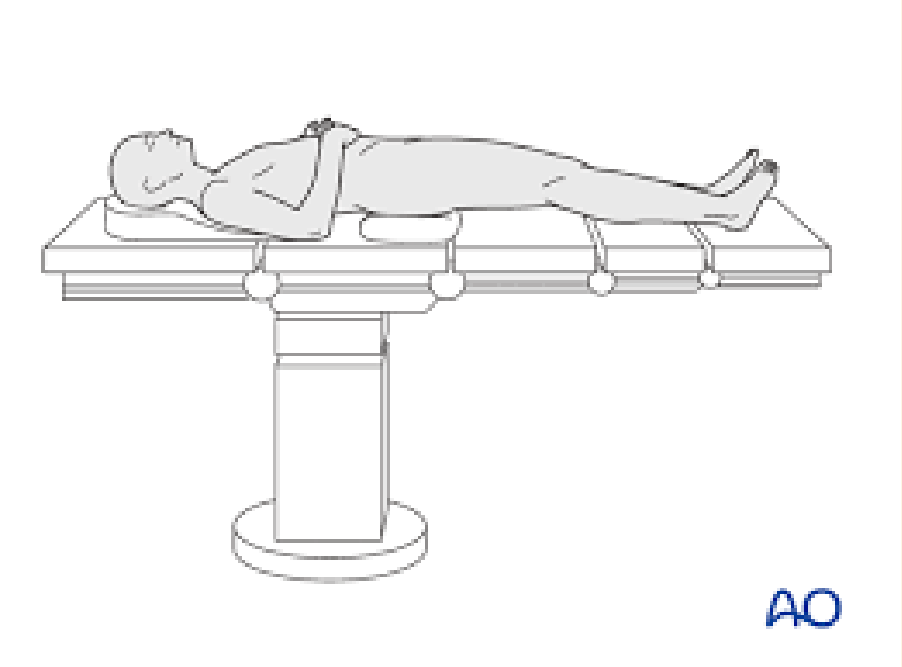

การตรวจอวัยวะสืบพันธุ์เพศชาย

1. หัวหน่าว ดูการกระจายตัวของขน Pubic hair รอยโรค รอยถลอก รอยแดง

2. องคชาต (Penis) ดูลักษณะรูปร่าง มีความผิดปกติหรือไม่ มีสารคัดหลั่ง มีก้อน กดเจ็บ

3. ถุงอัณฑะ (Scrotum) ดูขนาด รูปร่าง และตำแหน่ง สีผิว รอยโรค ผื่น คลำดูความยืดหยุ่น การกดเจ็บ ตรวจโดยวิธี Transillumination (ใช้ไฟฉายส่องไปที่ก้อนสังเกตแสงที่ทะลุผ่านก้อน)

4. หนังหุ้มปลาย รูดดูว่าสามารถเปิดได้หรือไม่ รูเปิด

5. รูเปิดของท่อปัสสาวะ ดูสารคัดหลั่ง ลักษณะ สี กลิ่น

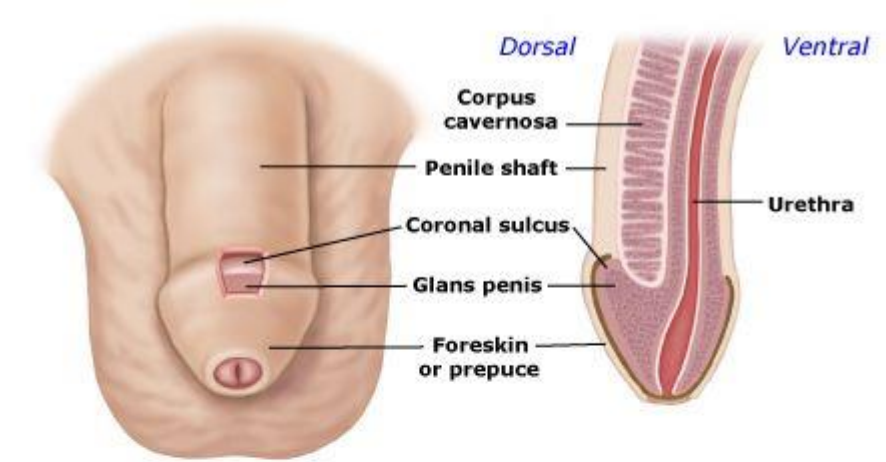

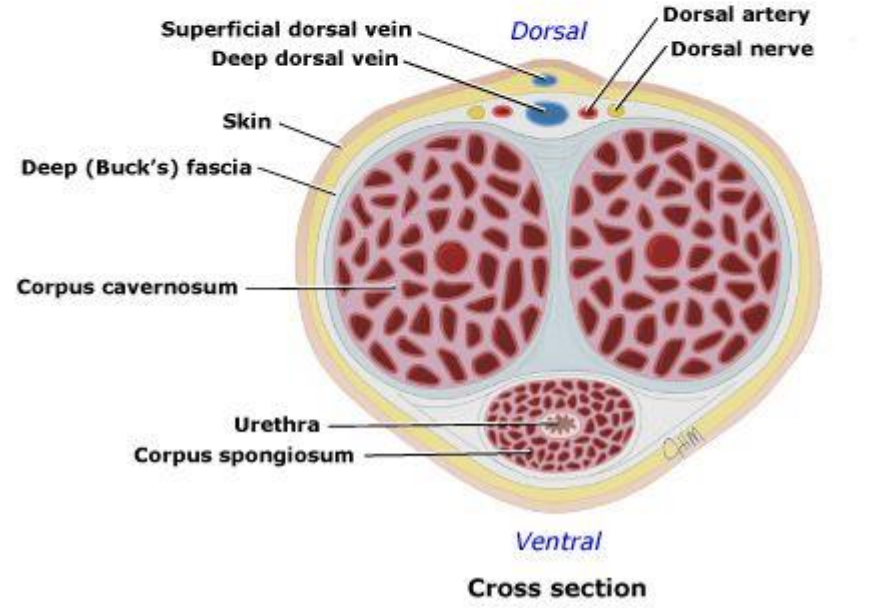

การตรวจอวัยวะสืบพันธุ์เพศชาย (ต่อ)

6. ต่อมน้ำเหลืองบริเวณหัวหน่าว (Inguinal lymp node)

คลำดูว่ามีการกดเจ็บ

7. การตรวจไส้เลื่อน (Hernia) ให้ผู้รับบริการนั่ง สังเกตการโป่งนูนบริเวณขาหนีบ ลองให้ผู้รับบริการไอหรือแบ่ง

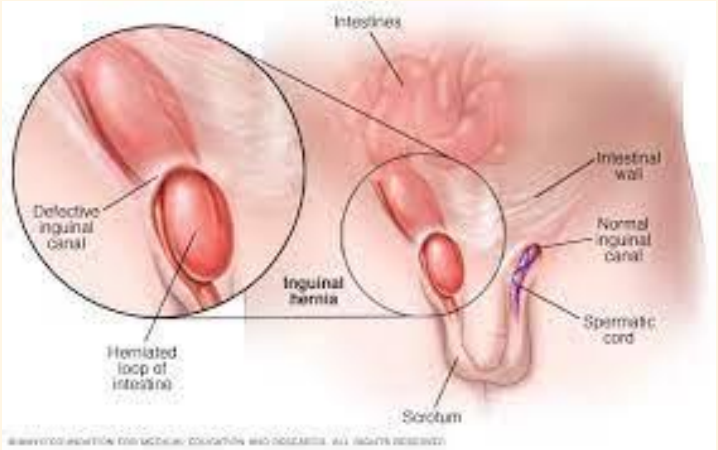

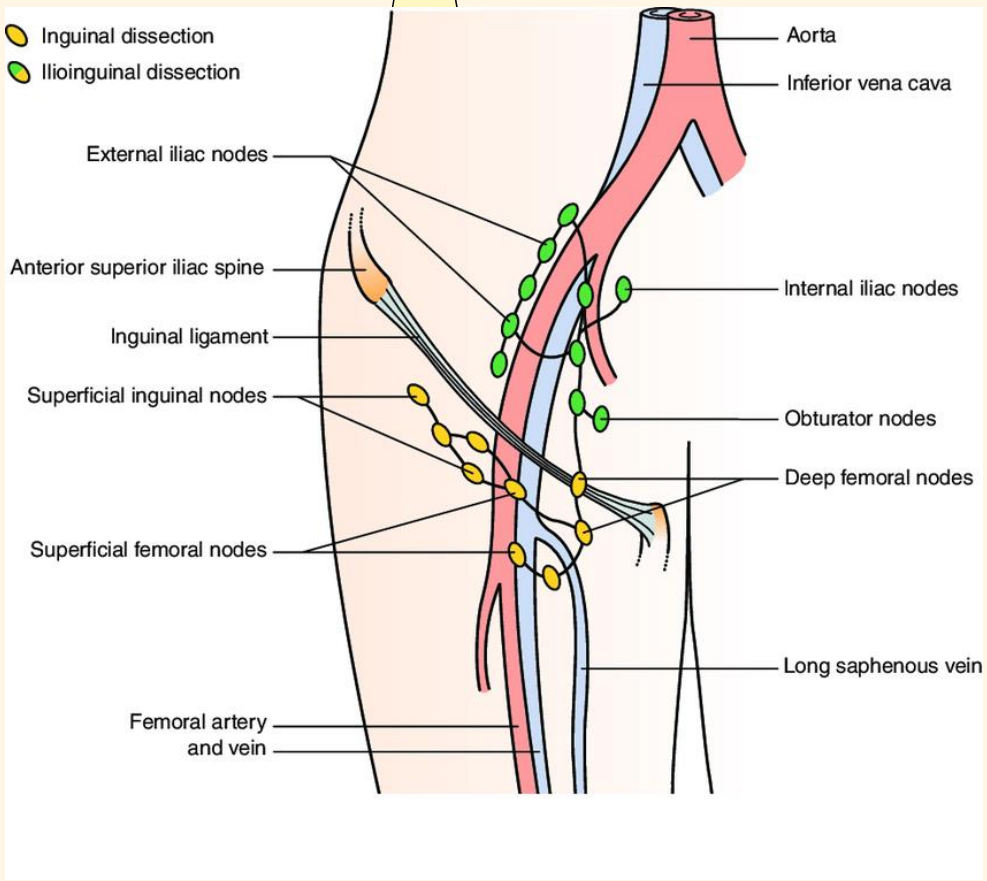

บันทึกผลตรวจร่างกายอวัยวะสืบพันธุ์เพศชาย

บันทึกผลที่ตรวจพบครอบคลุมอวัยวะสืบพันธุ์ภายนอก รูเปิดท่าปัสสาวะ ถุงอัณฑะ ผื่น รอยโรค การอักเสบ ก้อน การโป่งนูน การกดเจ็บ สิ่งคัดหลั่ง รวมถึงความผิดปกติที่ตรวจพบโดยละเอียดและครบถ้วน ทั้งลักษณะและขอบเขต เช่น

- prostate smooth , not enlarge
- normal penile and testicular appearance

การตรวจทางห้องปฏิบัติการ

1. Semen analysis เป็นการวิเคราะห์น้ำเชื้อของเพศชาย เป็นวิธีการที่สำคัญในการตรวจดูว่าเพศชายเป็นหมันหรือไม่โดยให้คู่สมรสงดมีเพศสัมพันธ์ 3-5 วัน แล้วเก็บอสุจิมาตรวจดู

2. Pregnancy test เป็นการประเมินภาวะ Human chorionic gonadotropin (HCG) ซึ่งหลั่งจาก Trophoblast หลังจากมีการผสมพันธุ์ของไข่และอสุจิ HCG จะพบในเลือดและปัสสาวะ ประมาณ 19 วัน หลังจากตั้งครรภ์

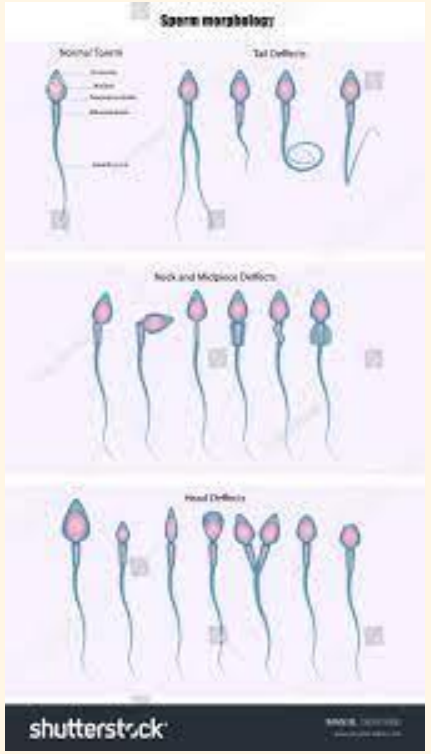

การตรวจพิเศษระบบอวัยวะสืบพันธุ์

1. Papanicolaou smear (Pap smear, Pap test, Cytologic test for cancer)
2. Ultrasonsgraphy (U/S)
3. Laparoscope (Pelvic endoscope)

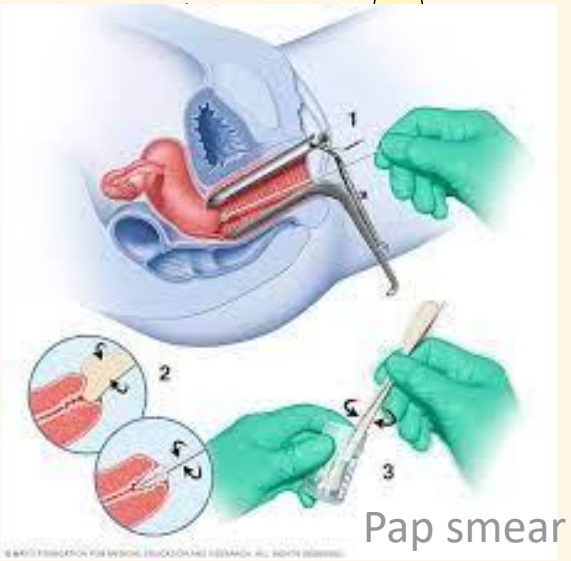

Pap smear

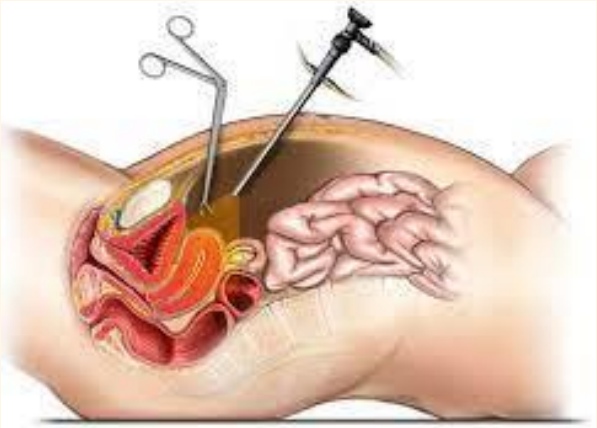
Figure 1
Laparoscopic surgery

Laparoscope

ชมวิดิโอการตรวจอวัยวะสืบพันธุ์

การตรวจระบบทางเดินอาหาร และช่องท้อง

กายวิภาคศาสตร์และสรีรวิทยาของระบบทางเดินอาหาร

1.อวัยวะในระบบทางเดินอาหาร

1.1 ช่องปาก (Oral cavity)

1.2 ลำคอ (Pharynx)

1.3 หลอดอาหาร (Esophagus)

1.4 กระเพาะอาหาร (Stomach)

1.5 ลำไส้เล็ก (Small intestine)

1.6 ลำไส้ใหญ่ (Large intestine)

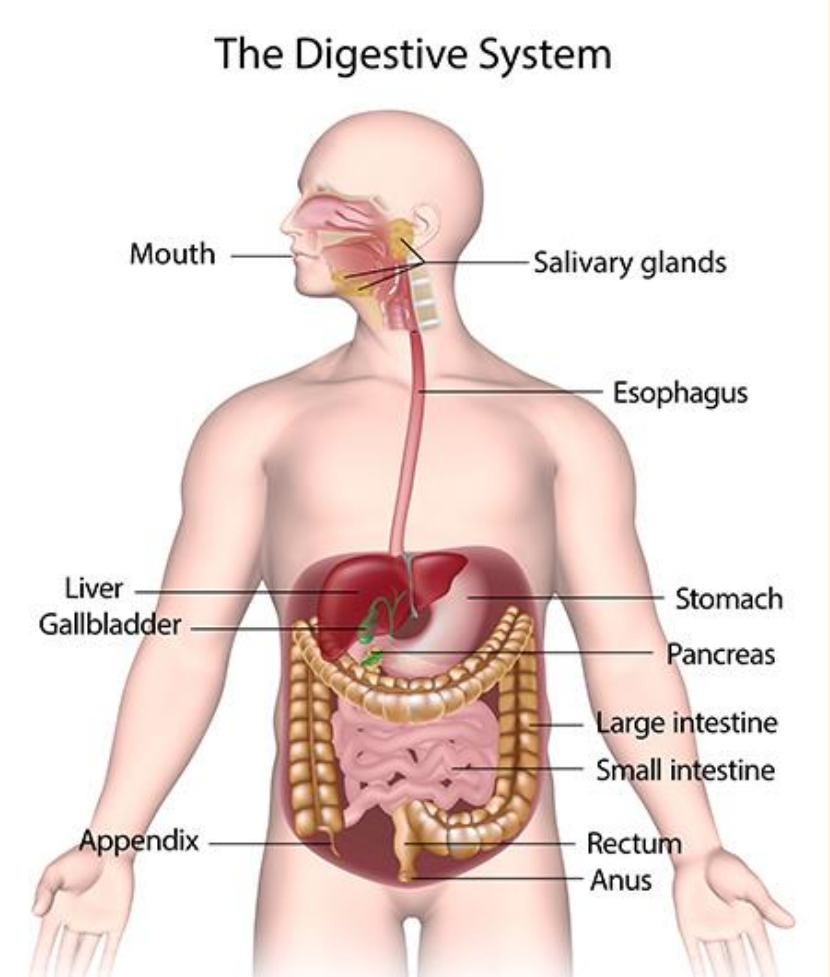

การตรวจระบบทางเดินอาหาร และช่องท้อง (ต่อ)

2. อวัยวะที่ช่วยย่อยในระบบทางเดินอาหาร

2.1 ต่อมน้ำลาย (Salivary Gland)

2.2 ตับอ่อน (Pancreas)

2.3 ตับ (Liver)

2.4 ถุงน้ำดี (Gall bladder)

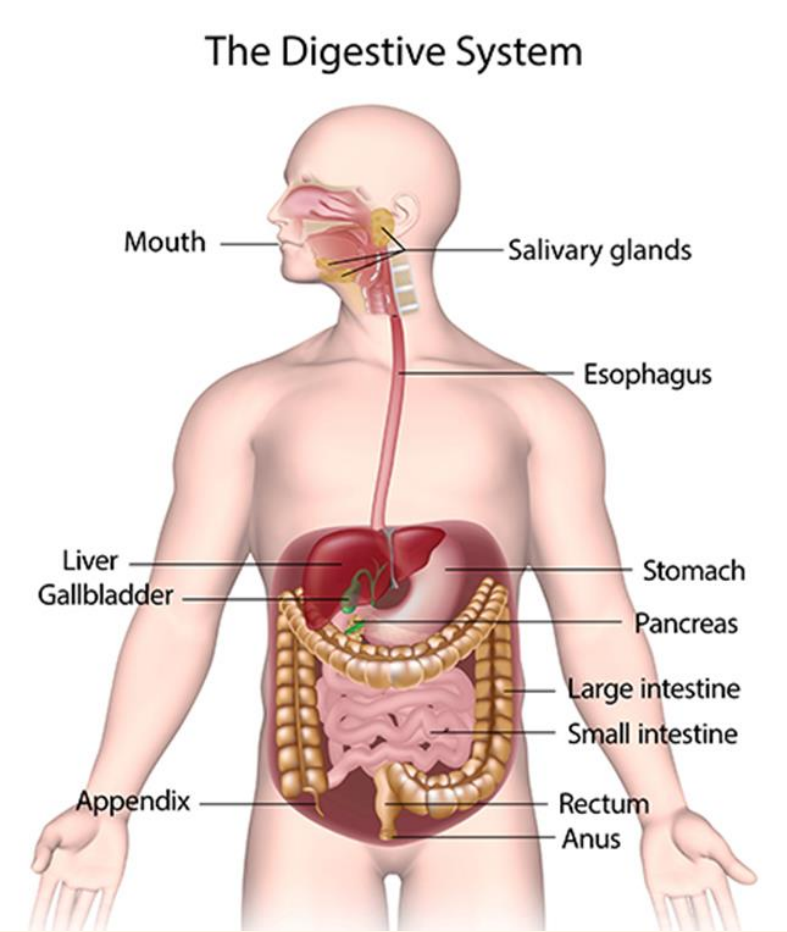

การประเมินระบบทางเดินอาหาร

การซักประวัติ (History Taking)

1. อาการสำคัญที่นำมาโรงพยาบาล (Chief complaint)
2. ประวัติการเจ็บป่วยปัจจุบัน (Present illness)
3. ประวัติการเจ็บป่วยในอดีต (Past history)
4. ข้อมูลพื้นฐาน (Basic information)

การตรวจร่างกายระบบทางเดินอาหาร

<u>อุปกรณ์ที่ใช้ตรวจ</u>

1. ปากกา 2. แถบวัด 3. หูฟัง (Stethoscope)

<u>หลักการ</u>

1. เตรียมผู้รับบริการ ให้นั่ง หรือนอน ปิดเผยเฉพาะส่วนที่จะตรวจเท่านั้น
2. การตรวจในท่านอน เข้าด้านขวา(กรณีผู้ตรวจถนัดขวา)
3. ในขณะตรวจหากผู้รับบริการมาด้วยอาการปวดท้อง ควรตรวจจากจุดที่ไม่ปวดก่อน

การตรวจช่องท้อง

การดู (Inspection) โดยทั่วไปมีการแบ่งหน้าท้องออกเป็นส่วนต่างๆ นิยมใช้การแบ่งหน้าท้องออกเป็น 4 ส่วน

- **Right lower quadrant (RLQ) คือ ส่วนล่างขวา**
- **Right upper quadrant (RUQ) คือ ส่วนบนขวา**
- **Left lower quadrant (LLQ) คือ ส่วนลางซ้าย**
- **Left upper quadrant (RUQ) คือ ส่วนบนซ้าย**

โดยจัดให้ผู้รับบริการนอนหงายหนุนหมอน แขนสองข้างเหยียดตรงข้างตัวเปิดเสื้อให้เห็นจากบริเวณลิ้นปี่ถึงหัวเหน่า ใช้ผ้าคลุมส่วนล่างของร่างกาย พยาบาลอยู่ทางด้านขวาของผู้รับบริการ สถานที่ตรวจควรมีแสงสว่างมากพอ

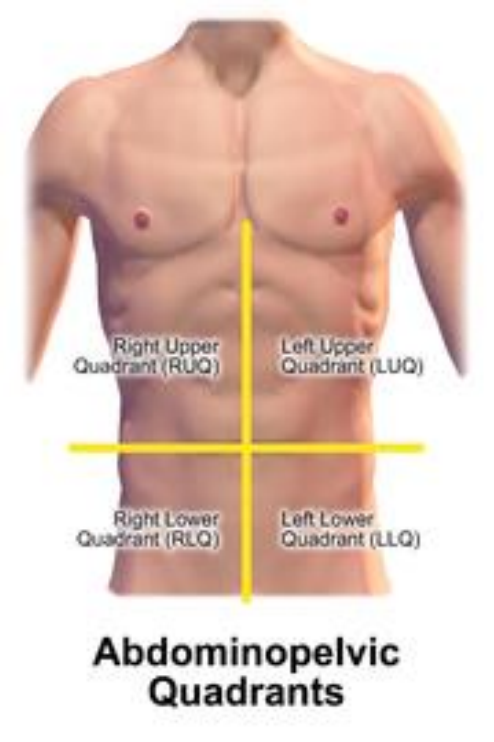

การตรวจช่องท้อง (ต่อ)

การฟัง (Auscultation)

การฟังเสียงในช่องท้อง ควรใช้หูฟัง (Stethoscope) ด้าน Diaphragm ฟังในบริเวณต่าง ๆ ให้ทั่วจุดละอย่างน้อย 1 นาที คนปกติจะสามารถได้ยินเสียงการเคลื่อนไหวของลำไส้ (Bowel sound or peristalsis) ได้ชัดเจน บริเวณท้องด้านล่างขวา (Right lower quadrant ด้วยอัตราไม่สม่ำเสมอประมาณ 5-35 ครั้ง/นาที บันทึกเสียงการเคลื่อนไหวของลำไส้ควรระบุว่าปกติ (Normal), เคลื่อนไหวมากกว่าปกติ (Hyperactive) หรือ น้อยกว่าปกติ (Hypoactive) หากจะสรุปว่าไม่มีเสียงการเคลื่อนไหวของลำไส้เลย (Bowel sound absent) จะต้องฟังอย่างต่อเนื่องอย่างน้อย 5 นาที

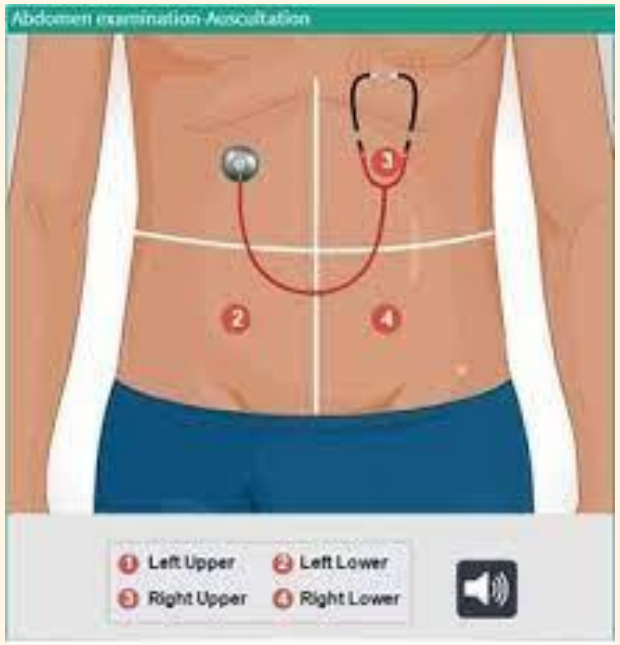

การตรวจช่องท้อง (ต่อ)

การคลำ (Palpation)

1. การคลำแบบตื้น (Light palpation) เป็นการคลำอย่างเบามือ ใช้อุ้งนิ้วมือวางชิดกัน กดตามบริเวณต่างๆของหน้าท้องและสังเกตสีหน้าของผู้รับบริการ

- **Tenderness** การกดเจ็บ
- **Rebound tenderness** ผู้รับบริการจะรู้สึกเจ็บเมื่อเอามือกดท้องแล้วปล่อยโดยเร็ว
- **Rigidity** เป็นการแข็งเกร็งของกล้ามเนื้อหน้าท้องตลอดเวลา เป็นการอักเสบที่ Parietal peritoneum
- **Guarding หรือ Spasm** เป็นการเกร็งของกล้ามเนื้อหน้าท้องโดยที่ไม่จงใจ แสดงว่ามีการอักเสบของ Vesceral peritoneum
- **Mass** ก้อนผิดปกติที่คลำได้

การตรวจช่องท้อง (ต่อ)

2. การคลำแบบลึก (Deep palpation) เป็นการคลำเพื่อประเมินขนาดก้อน หรืออวัยวะในช่องท้อง มีประโยชน์ในการแยกอวัยวะต่างๆออกจากกัน การใช้อุ้งนิ้วซึ่งวางชิดกันกดค่อยๆ ในบริเวณหน้าท้อง หรือใช้มือซ้ายรองรับทางด้านหลัง สังเกตสีหน้าผู้รับบริการ

- ประเมินบริเวณที่กดเจ็บ (Tenderness)

- เป็นเฉพาะที่ (Location) หรือทั่วไป (Generalize)

- การเกร็งของกล้ามเนื้อเมื่อถูกกด (Spasm) อาจเกิดขึ้นโดยจงใจ (Voluntary) หรือเกิดขึ้นโดยไม่จงใจ (Involuntary)

การตรวจช่องท้อง (ต่อ)

การคลำตับ (Liver span)

เป็นการคลำเพื่อหาขนาดของตับ มักรายงานตามความกว้างของนิ้วมือ (Finger breadth) จากขอบล่างของตับที่คลำได้ ถึงขอบชายโครงขวาตามแนว Midclavicular line บอกถึงลักษณะผิว (Surface) ลักษณะเรียบ (Smooth) หรือขรุขระ (Nodular) ลักษณะขอบ (Edge) ลักษณะบาง (Thin) มน (Blunt) หรือคม (Sharp) ความแน่น (Consistency) มีลักษณะนุ่ม (Soft) แข็ง (Hard) แข็งเหมือนหิน (Stony hard) หรือแน่น (Firm)

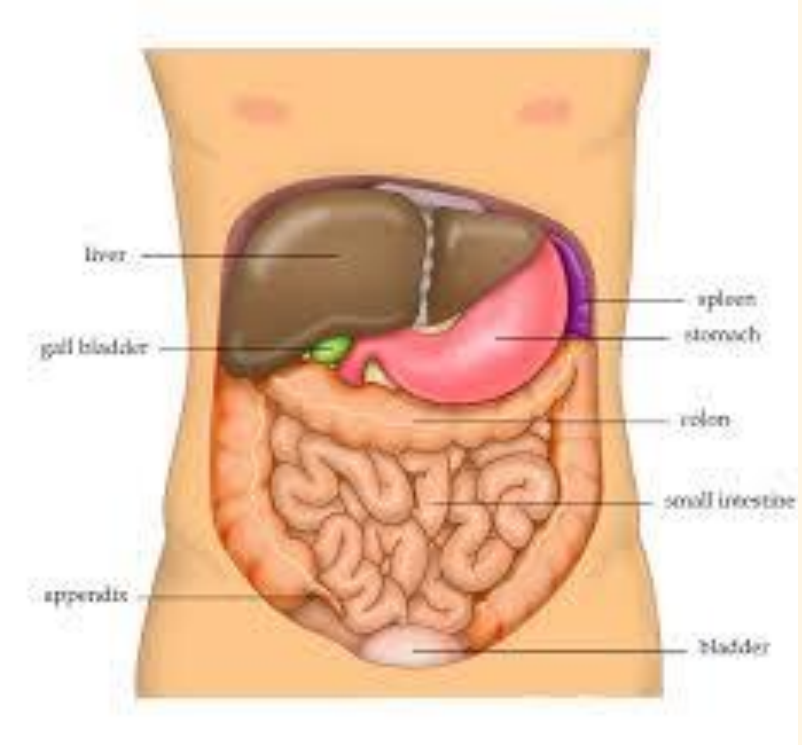

การตรวจช่องท้อง (ต่อ)

วิธีการคลำตับ

1. ใช้มือซ้ายรองรับทางด้านหลังของผู้รับบริการ มือขวาวางราบบนผิวหนัง ใช้นิ้วทั้งหมดขนานกับชายโครงขวา ใช้นิ้วชี้และนิ้วกลางวางอยู่ด้านบนของกล้ามเนื้อ Rectus abdominis เริ่มคลำจากหน้าท้องด้านขวาล่างค่อยๆเคลื่อนขึ้นข้างบนเข้าหาชายโครงขวาจนนิ้วคลำพบขอบตับขณะที่ผู้รับบริการหายใจลึกๆ

2. การคลำโดยใช้ 2 มือ (Bimanual palpation) เป็นการตรวจโดยใช้มือข้างหนึ่งวางบนมืออีกข้างหนึ่ง ใช้มือข้างที่อยู่บนกดขณะที่ใช้มือที่อยู่ด้านล่างสำหรับรับความรู้สึก วิธีนี้มีประโยชน์ในการตรวจก้อนในท้องหรือตับโต

การตรวจช่องท้อง (ต่อ)

วิธีคลำตับ (ต่อ)

3. การคลำโดยวิธีเกี่ยว (Hooking method) ทำโดยให้ผู้ตรวจยืนทางขวา และหันหน้าไปทางเท้าของผู้รับบริการ วางมือทั้ง 2 ข้างของผู้ตรวจชิดกันบนหน้าท้องด้านขวาของผู้รับบริการต่ำกว่าขอบตับ ใช้นิ้วกดลงและดึงเข้าหาชายโครงขวาขณะที่ผู้รับบริการหายใจเข้าลึกๆ

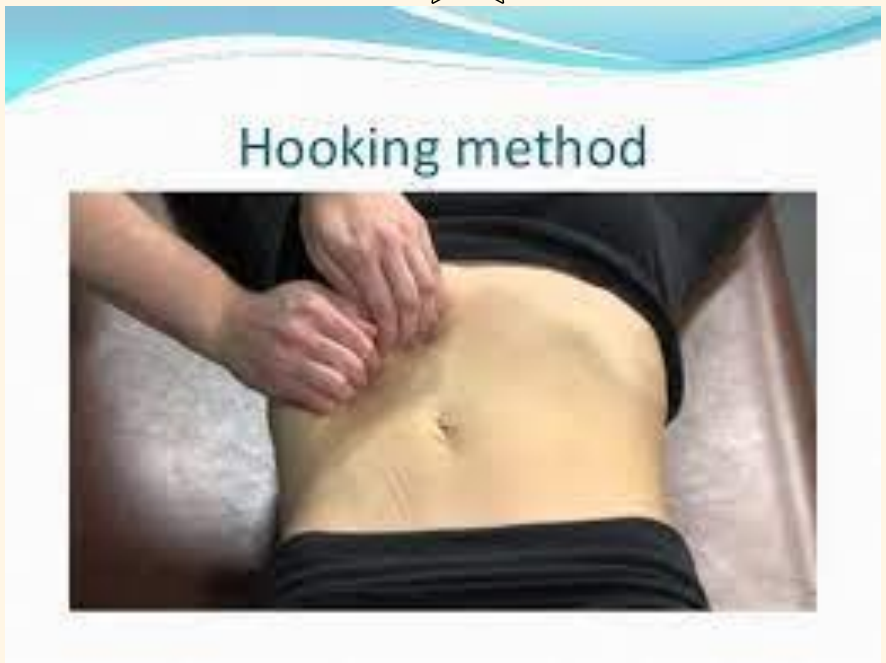

การตรวจช่องท้อง (ต่อ)

การคลำม้าม

โดยปกติจะไม่สามารถคลำม้ามได้ การคลำม้ามจะใช้เทคนิคตรวจ 2 มือ (Bimanual palpation) เช่นเดียวกับการคลำตับ ถ้าม้ามที่มีขนาดโตจะเคลื่อนลงากระทบปลายนิ้วและนิ้วมือจะเลื่อนไปบนขอบม้ามหรือขั้วล่างของม้ามในจังหวะที่ผู้รับบริการหายใจเข้า

ในกรณีที่ผู้รับบริการอ้วนและคลำยาก อาจให้ผู้รับบริการนอนตะแคงขวา และงอเข่าซ้ายและสะโพกเพื่อให้ม้ามเคลื่อนลงมาตามแรงโน้มถ่วงทำให้สะดวกในการคลำ

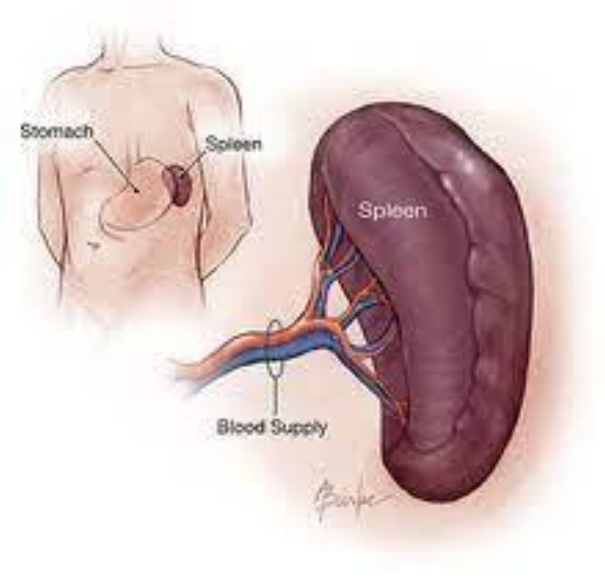

การตรวจช่องท้อง (ต่อ)

การคลำบริเวณถุงน้ำดี (Murphy's sign)

คลำเพื่อแยกถุงน้ำดีอักเสบเฉียบพลัน (Acute cholecystitis) ด้วยการคลำตำแหน่งของถุงน้ำดี โดยผู้ตรวจยืนอยู่ด้านขวาของผู้รับบริการ บริเวณตำแหน่ง Lateral border ของ Right rectus abdominis muscle ให้ผู้รับบริการหายใจเข้าเต็มที่ ผู้ตรวจใช้มือขวาเลื่อนตามเข้าไปชายโครงขวา ซึ่งเมื่อผู้รับบริการหายใจลึก ส่วน Fundusของถุงน้ำดีจะกระทบเข้ากับ Anterior abdominal wall ขณะผู้รับบริการหายใจออก และมีอาการเจ็บจะทำให้ผู้รับบริการกลั้นหายใจชั่วขณะ เนื่องจากเจ็บบริเวณถุงน้ำดี (Murphy's sign positive)

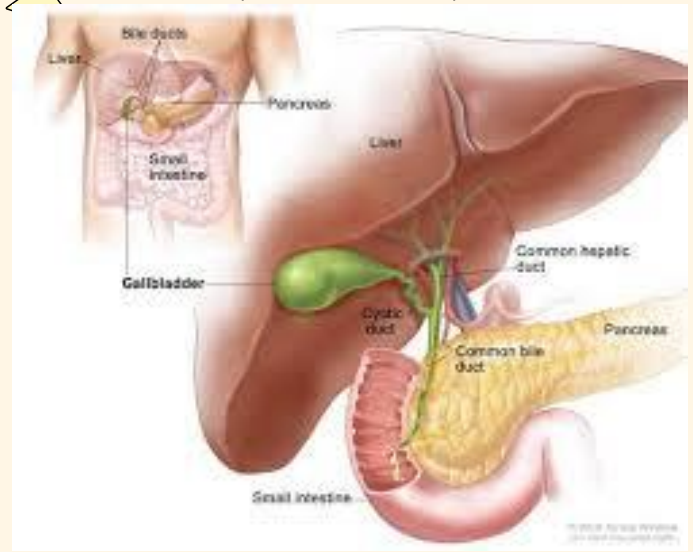

การตรวจช่องท้อง (ต่อ)

การคลำไต

ปกติจะไม่สามารถคลำไตได้ ในคนปกติมักคลำไตได้ด้านขวา และจะคลำได้เฉพาะส่วนล่างโดยการคลำ 2 มือ (Bimanual palpation) ไตข้างขวาต่ำกว่าข้างซ้ายจึงคลำได้ง่าย

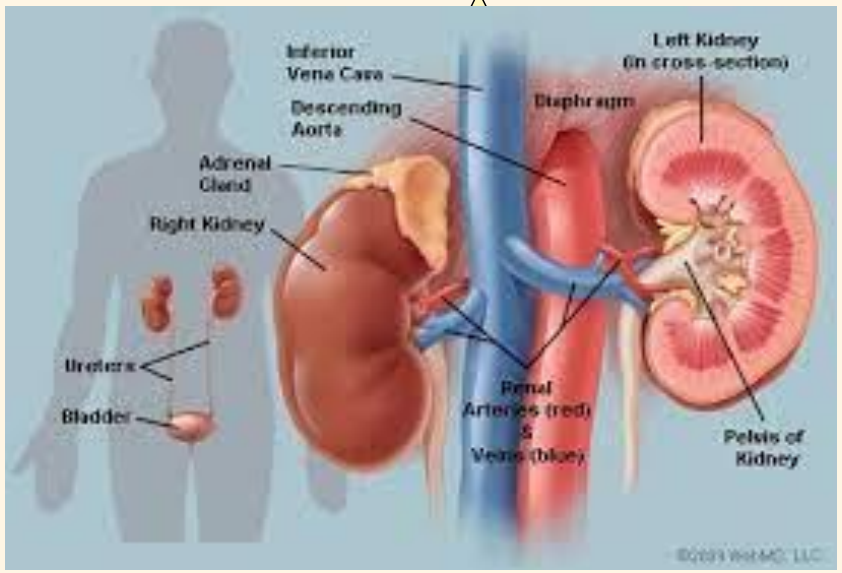

การตรวจช่องท้องกรณีสงสัยไส้ติ่งอักเสบ

- ตำแหน่งของช่องท้องที่ตรงกับตำแหน่งของไส้ติ่ง เรียกว่า **McBurney's point**
- **Rovsing's sign** เป็น Refered to as rebound tenderness ผู้ตรวจกดที่ท้องน้อยด้านซ้าย (Lelf iliac fossa) แล้วปล่อยมือแล้วจะปวด

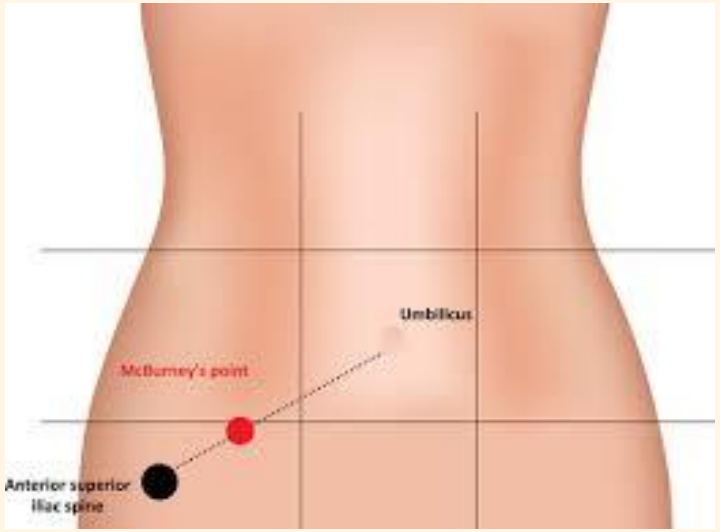

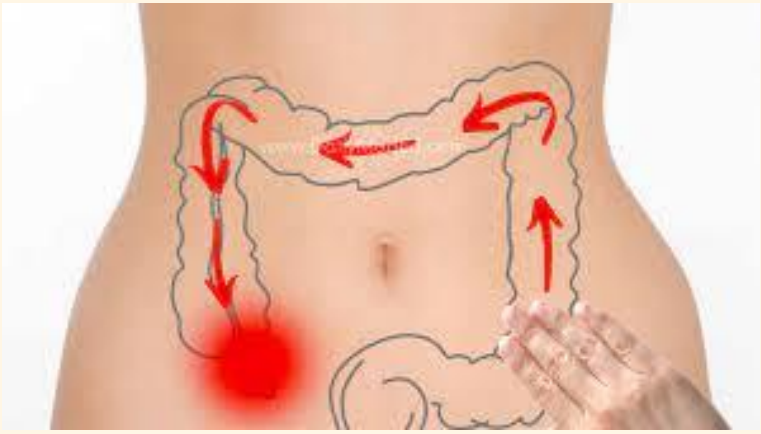

การตรวจช่องท้องกรณีสงสัยไส้ติ่งอักเสบ (ต่อ)

- **Psoas sign** จะตรวจพบในกรณีไส้ติ่งวางตัวอยู่บน Psoas muscle โดยให้ผู้รับบริการนอนตะแคงซ้าย จากนั้นใช้มือจับขาขวาที่บริเวณสะโพกของผู้รับบริการเหยียดออก (Extend hip)ไปด้านหลัง ผู้รับบริการจะมีอาการปวด
- **Obtulator sign** เป็นการตรวจกรณีที่ไส้ติ่งวางตัวอยู่ใน Pelvic area ที่อยู่ใกล้หรืออยู่บน Obtulator internus muscle โดยให้ผู้รับบริการนอนหงาย ผู้ตรวจจับขาขวางอที่สะโพก เข่าทำมุมฉากแล้วหมุนต้นขาขวา

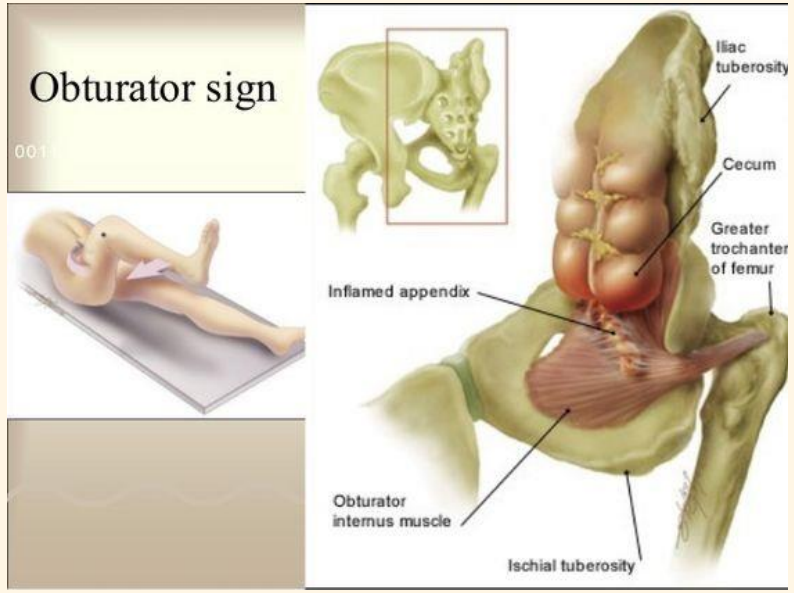

การตรวจช่องท้อง (ต่อ)

การเคาะ (Percussion)

วิธีการเคาะ ใช้ปลายนิ้วกลางข้างขวา โดยใช้ข้อมือเป็นจุดหมุน แล้วเคาะลงเบาๆลงบนกระดูกข้อที่2 ของนิ้วกลางมือซ้ายของผู้ตรวจซึ่งวางแนบบนหน้าท้องผู้รับบริการ แล้วค่อยๆเลื่อนไปตามส่วนต่างๆ สังเกตเสียง โดยแบ่งเป็น

- Dull percussion sounds/short high pitched sound เป็นเสียงตื้อๆ จะได้ยินเมื่อเคาะบนอวัยวะที่มีความหนาแน่นมาก เช่น ตับ ม้าม
- Tympanic percussion sounds/long low pitched sound เสียงก้อง จะได้ยินในกระเพาะหรือลำไส้ที่มีอากาศอยู่มาก
- Flat percussion sounds/silent, Very short and high pitched sound เสียงแปะๆ ได้ยินเมื่อเคาะบนกล้ามเนื้อ หรือเหนือลิ้นปี่

การตรวจเคาะตับ (Liver dullness)

เพื่อตรวจ Liver span โดยการเคาะตับในแนวกลางกระดูกไหปลาร้าข้างขวา (Midclavicular line) จากบนลงล่าง ให้ผู้ตรวจวางนิ้วมือซ้ายขนานกับช่องว่างซี่โครง (Intercostal space) แล้วใช้นิ้วมือขวาเคาะ เคาะจากส่วนที่โปร่งไปหาส่วนที่ทึบในช่องซี่โครงที่ 4-6 ซึ่งจะพบขอบเขตของตับ ละเริ่มเคาะจากหน้าท้องด้านล่างต่ำกว่าระดับสะดือซึ่งมีเสียงโปร่ง ค่อยๆเคาะขึ้นจนได้เสียงทึบ ทำการวัดขนาดและความสูง ในคนปกติตับมีขนาด 6 – 12 เซนติเมตร บริเวณ Right midclavicular line

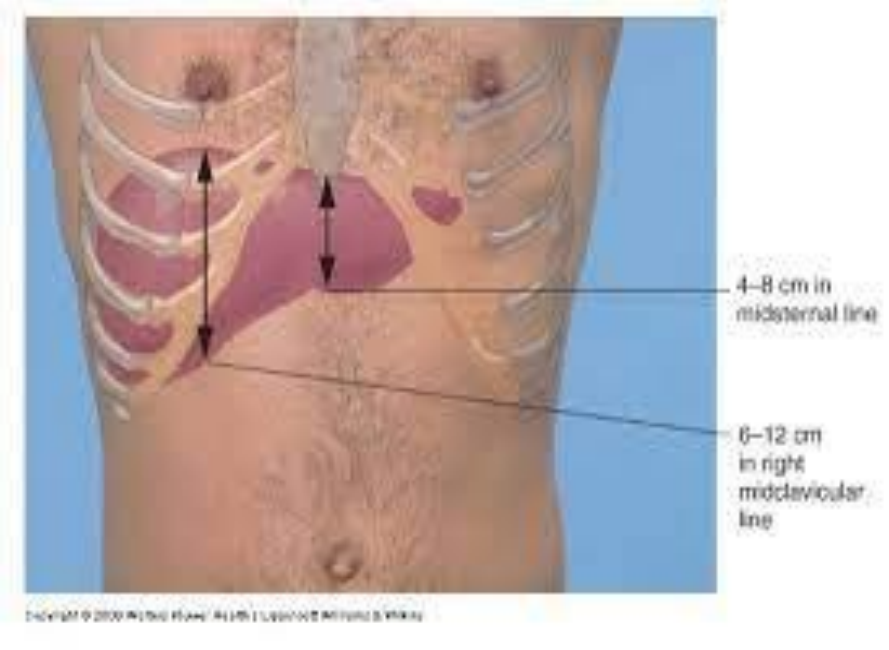

การเคาะม้าม (Splenic dullness)

ตำแหน่งของม้ามจะอยู่ในกระดูกซี่โครงด้านซ้ายค่อนไปทางด้านหลัง อยู่บริเวณใต้กระดูกซี่โครงซ้ายที่ 9-11 แนว Posterior axillary line หรือ Midaxillary line การตรวจหา Splenic span ทำได้โดยการเคาะที่ Traube's space (สามเหลี่ยมที่เกิดจากซี่โครงที่ 6 ขอบชายโครงซ้ายและเส้นกลางรักแร้) เป็นการเคาะหาเสียงทึบ(คนปกติจะเคาะได้เสียงโปร่ง)

- Nixon's method
- Castell's method

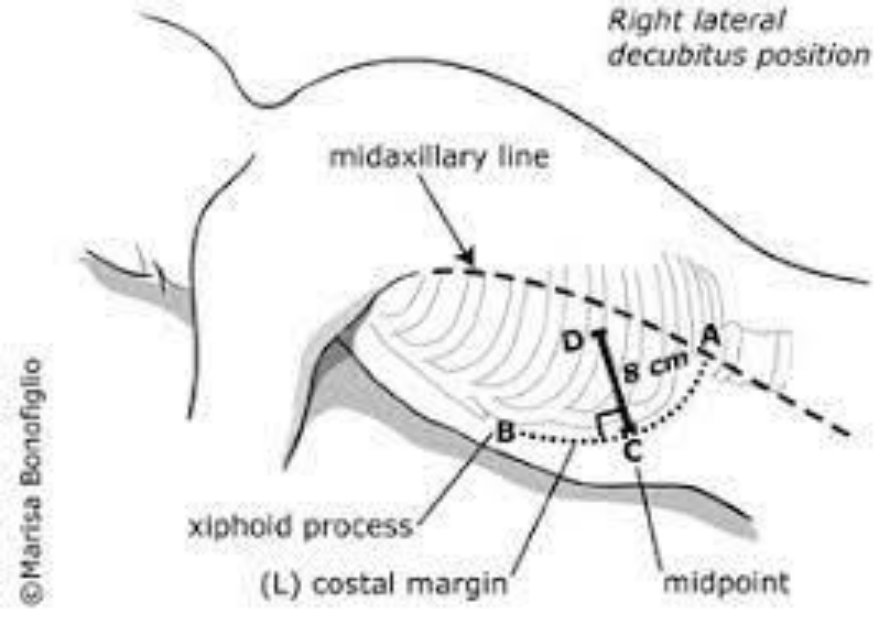

การตรวจเคาะ Costovertebral angle

เป็นการตรวจหาตำแหน่งของ Psoas muscle ซึ่งวางอยู่หลังชายโครงด้านหลังที่ทำมุมกับกระดูกสันหลัง การตรวจนี้เป็นการหาความผิดปกติ คือ ภาวะกรวยไตอักเสบ (Acute pyelonephritis) โดยใช้มือขวาเคาะลงบนมือซ้ายที่ทาบอยู่ในตำแหน่งของ Costovertebral angle ประมาณกระดูกซี่โครงซี่ที่ 12 บริเวณด้านหลังทั้ง 2 ข้าง

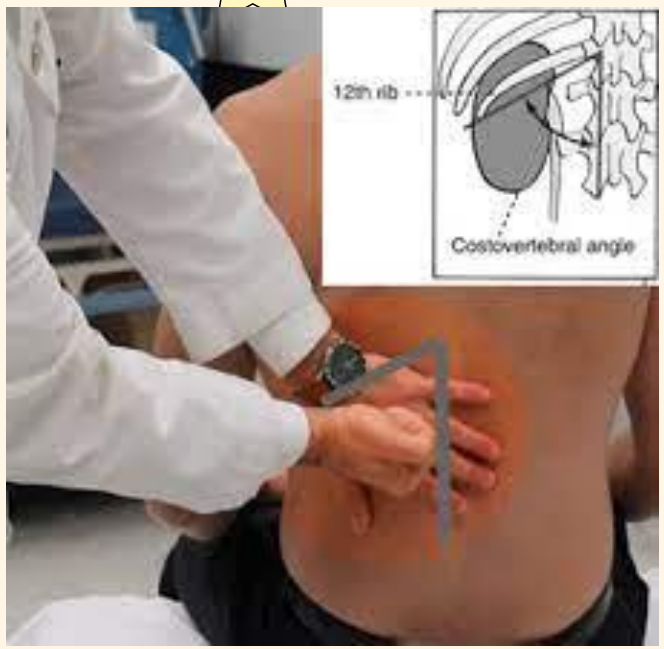

การเคาะเพื่อหาสารน้ำหรือของเหลวในช่องท้อง (Ascites)

- กาตรวจ Shifting dullness เป็นการตรวจการเปลี่ยนที่ของเสียงทึบ
- การตรวจ Fluid thrill เป็นการตรวจหาการสั่นสะเทือนของน้ำ

การตรวจทางห้องปฏิบัติการและการตรวจพิเศษ

1. การตรวจทางรังสี

1.1 Upper gastrointestinal study หรือ Upper GI series

1.2 Barium enema study หรือ Lower GI series

1.3 Intravenous cholangiogram (IVC)

2. การส่องกล้อง

2.1 Gastroscopy UGI endoscopy

2.2 Sigmoidoscope

2.3 Colonoscopy

2.4 Endoscopic retrograde cholangio pancreatography of the biliary duct (ERCP)

2.5 Barium swallow

3. การตรวจชิ้นเนื้อ / สารคัดหลั่ง ทางพยาธิวิทยา

3.1 Small bowel biopsy

3.2 Liver biopsy

3.3 Gastric cytology

4. การตรวจทางเคมี

5. การตรวจอื่นๆ

รับชมวิดิโอการตรวจร่างกายระบบทางเดินอาหาร

ทรวงอก และปอด

กายวิภาคศาสตร์ และหน้าที่ของทรงอกและปอด

1. อวัยวะที่เกี่ยวข้องกับการนำอากาศเข้าและออกจากร่างกาย (Air passage) เรียกว่าท่อทางเดินหายใจส่วนบน (Upper respiratory) เริ่มจากจมูก (Nose) ถึงหลอดลม (Trachea)
2. อวัยวะที่เกี่ยวข้องกับการแลกเปลี่ยนก๊าซ (Respiratory portion) เป็นส่วนของระบบท่อในเนื้อปอดที่มีการแลกเปลี่ยนก๊าซเกิดขึ้น
3. อวัยวะที่เกี่ยวข้องกับการควบคุมการหายใจเข้าและหายใจออก (Ventilation portion)

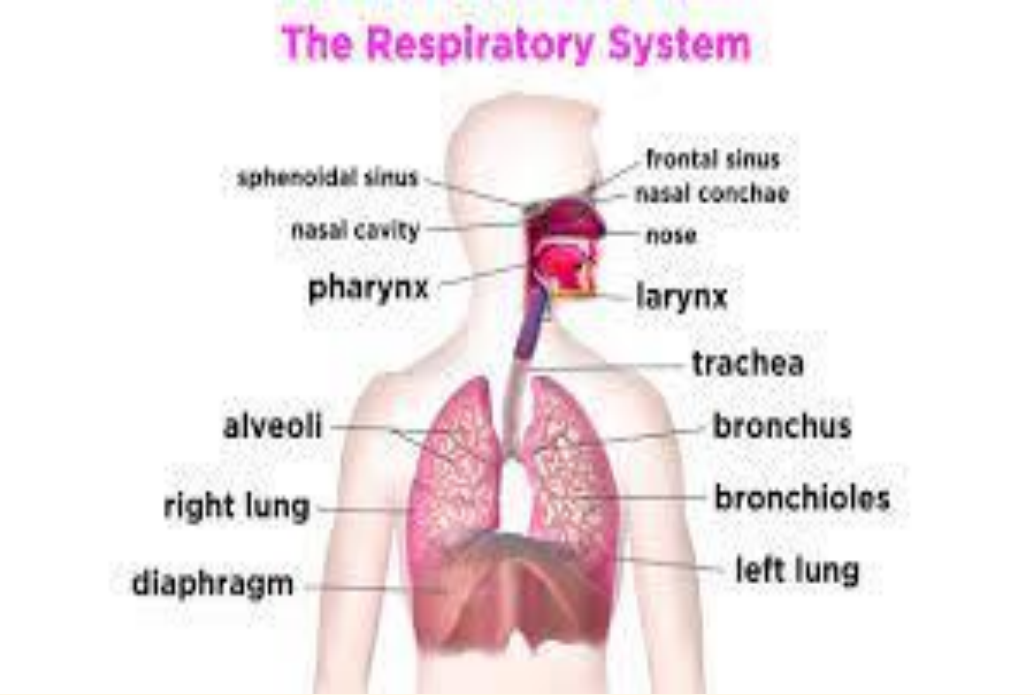

กายวิภาคศาสตร์ทรวงอก และปอด

1. **Angle of louis** เป็นส่วนต่อระหว่าง Manubrium sterni กับ Sternum
2. **Spinous process of T1** เมื่อก้มคอเต็มที่จะคลำพบปุ่มนูนของSpineที่โปนที่สุด 2 ปุ่ม ปุ่มล่างคือ Spinous process นี้ ใช้สำหรับการนับกระดูกสันหลังและกระดูกซี่โครง

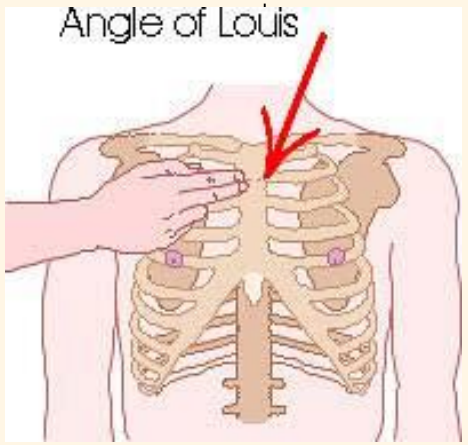

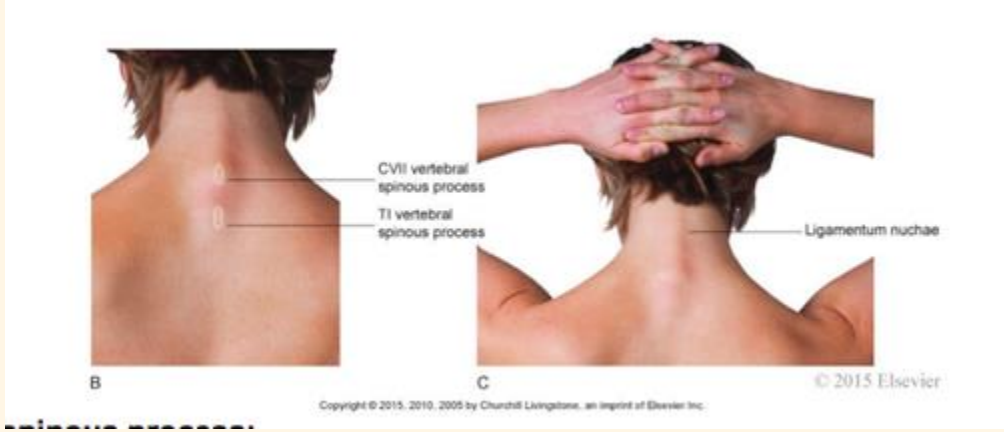

กายวิภาคศาสตร์ทรวงอก และปอด (ต่อ)

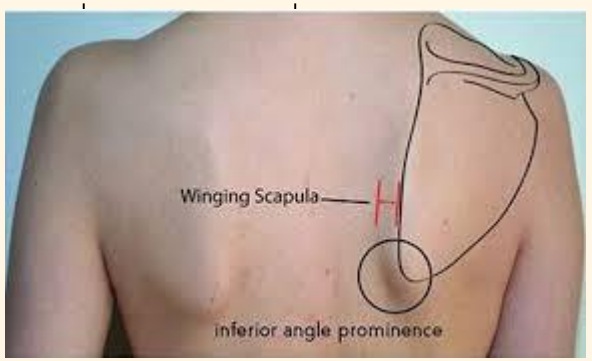

3. Inferior angle of scapula ในท่านั่งปล่อยแขนข้างลำตัว จะตรงกับกระดูกซี่โครงซี่ที่ 7 ด้านหลัง

4. Oblique fissure ซึ่งแบ่งระหว่าง Upper lobe และ Lowe lobeกำหนดจากการลากเส้น Spinous process of T3 เฉียงล่างลงมาด้านหน้าผ่านกระดูกซี่โครงซี่ที่ 5 ตรง Midaxillary line และพบที่กระดูกซี่โครงที่ 6 ติด Sternum

5. Minor fissure แบ่งระหว่าง Upper lobe และ Middle lobe ของปอดขวา

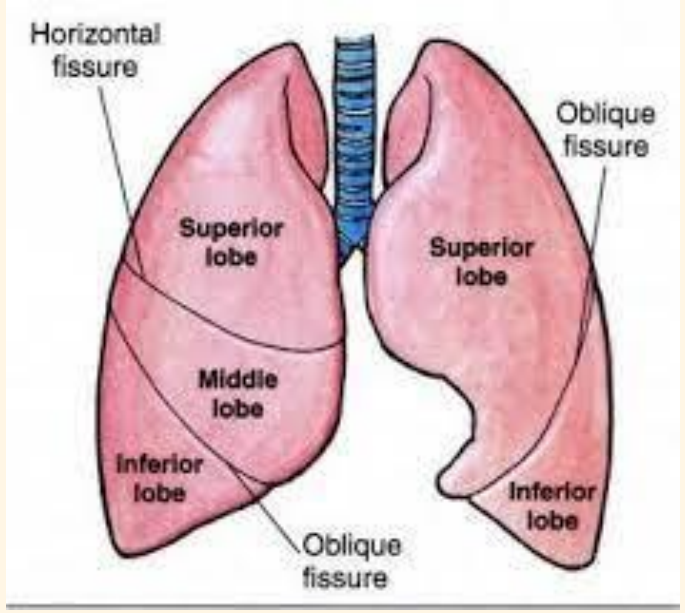

การตรวจร่างกายทรวงอก และปอด

เครื่องมือที่ใช้ในการประเมิน

1. ปากกา 2. แถบวัด 3. หูฟัง (Stethoscope)

หลักการตรวจร่างกายทรวงอกและปอด

1. เตรียมผู้รับบริการโดยให้นั่ง เปิดเผยเฉพาะส่วนที่จำเป็น
2. การตรวจประกอบด้วยการดู (Inspection) การคลำ (Palpation) การเคาะ (Percussion) และการฟัง (Auscultation)
3. การตรวจด้านหน้า สารารถตรวจในท่านั่งหรือท่านอนก็ได้ ผู้ตรวจเข้าตรวจฝั่งที่ผู้รับบริการถนัด

การตรวจร่างกายทรวงอก และปอด (ต่อ)

1. การดู (Inspection)

1.1 รูปร่างทรวงอก (Shape) รูปร่างอกปกติคือกลมแบน เส้นผ่านศูนย์กลางจากหน้าไปหลังแคบกว่าด้านข้าง สัดส่วน (Anterior posterior diameter : Transverse lateral diameter) = 5:7 แต่ในผู้รับบริการที่มีลักษณะอกถัง Barrel shape จะเท่ากับ 1:1

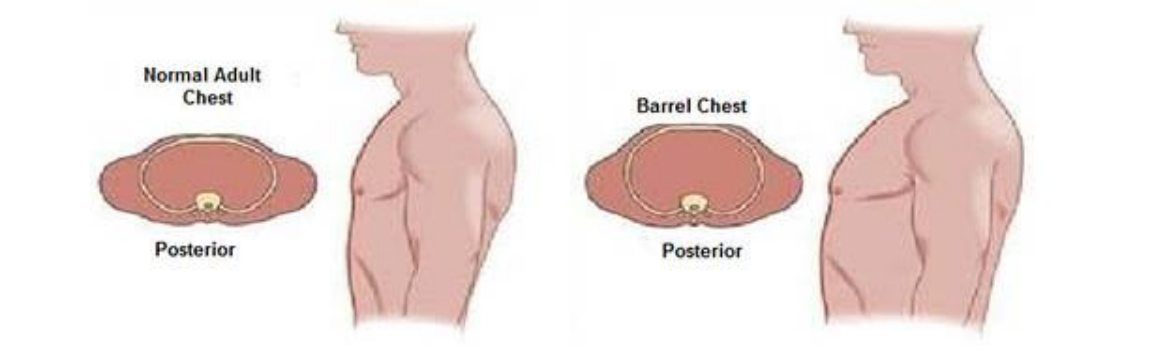

การตรวจร่างกายทรวงอก และปอด (ต่อ)

1.2 ความผิดปกติทางโครงสร้างของทรวงอก

1.2.1 หลังโกง (Kyphosis)

1.2.2 หลังแอ่น (Increased lordosis)

1.2.3 หลังคด (Scoliosis)

1.2.4 ความผิดปกติที่อาจเป็นมาแต่กำเนิด ได้แก่ อกนูนเหมือนอกไก่ (Pigeon chest) และอกบุ๋ม (Funnel chest)

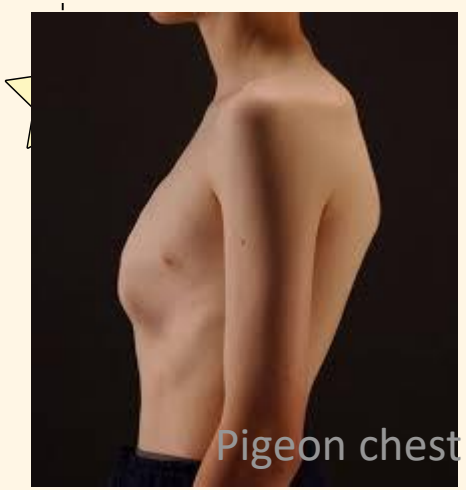

1.3 การเคลื่อนไหวของทรวงอกในภาวะปกติ

1.3.1 อัตราการหายใจ (Respiration rate)

1.3.2 ความลึก (Amplitude)

1.3.3 จังหวะการหายใจ (Rhythm or pattern)

1.3.4 การเคลื่อนไหวของทรวงอกและกระบังลม (Chest movement)

การตรวจร่างกายทรวงอก และปอด (ต่อ)

ลักษณะ หรือรูปแบบการหายใจ (Pattern of breathig)

1. Eupnea การหายใจปกติ ระยะเวลาของการหายใจออกจะนานเป็น 1.2 เท่าของการหายใจเข้า
2. Tachypnea หายใจเร็ว มากกว่า 24 ครั้ง/นาที
3. Bradypnea หายใจช้า
4. Hyperpnea หายใจแรง หรือแรงและเร็วกว่าปกติ
5. Cheyne-Stokes Breathing หายใจไม่สม่ำเสมอ สลับกับการหยุดหายใจ
6. Dyspnea หายใจลำบาก ต้องใช้ความพยายาม
7. Orthopnea หายใจลำบากในท่านอนราบ
8. Apnea การหายใจที่หยุดค้างในท่าหายใจออก หรือไม่หายใจ
9. Air hunger หายใจลึก ในขณะหายใจเข้าศีรษะและหน้าจะผงกเงยขึ้น อาจมีตาเหลือกขึ้น

กลิ่นลมหายใจ (Smell)

- กลิ่นผลไม้ พบกรณี Diabetes ketoacidosis
- กลิ่นคาวหรือกลิ่นแอมโมเนีย พบกรณี Uremia
- กลิ่นปลา หรือถั่วเน่า พบกรณี hepatic failure,Portal vein thrombosis
- กลิ่นเหม็น พบในกรณี Interstinal obstruction, Nasal foreign body, Lung abcess
- กลิ่นเครื่องเทศ พบกรณี Pulmonic tuberculosis
- มีกลิ่นปาก พบกรณี Tonsillitis, Gingivitis, Respitatory infection เป็นต้น

การคลำ (Palpation)

2.1 การคลำหลอดลมเพื่อดูตำแหน่งของหลอดลม (Trachea)

2.2 การคลำทรวงอกส่วนต่างๆ เพื่อดูการเคลื่อนไหวของปอด (Lung expansion)

ทำได้โดยให้ผู้รับบริการนั่ง วางมือบนซี่โครงซี่ที่ 10 หลวมๆขนานกับช่องว่างของซี่โครง ให้ผู้รับบริการหายใจเข้า-ออกลึกๆกูการเคลื่อนไหวของนิ้วโป้งและนิ้วอื่นๆ ปกติจะเท่ากันทั้ง 2ข้าง

การคลำ (Palpation)

2.2 การคลำ Tactile fremitus เพื่อสัมผัสการแพร่กระจายของเสียงปอด โดยมีหลักการคือ เมื่อผู้รับบริการออกเสียง ความสั่นสะเทือนจะเกิดขึ้นกับอากาศในหลอดลม และแผ่กระจายผ่านเนื้อปอดมายังผนังทรวงอก

การเคาะ (Percussion)

หลักการ หากผู้ตรวจถนัดขวาใช้นิ้วกลางขวาเป็นนิ้วเคาะ และนิ้วกลางซ้ายรองรับ ทาบมือซ้ายที่ผนังทรวงอก แล้วเคาะบริเวณ Interphalangeal joint ของนิ้วกลางมือซ้ายที่ทาบบนทรวงอก เสียงที่เกิดจากการเคาะ ดังนี้

- **Flatness** เสียงทึบมาก พบในกล้ามเนื้อมัดใหญ่ หรือมีของเหลวในปอดจำนวนมาก
- **Dullness** เสียงทึบ แต่น้อยกว่า Flatness พบได้ในภาวะเยื่อหุ้มปอดหนาขึ้น ปอดแฟบ และปอดบวม
- **Resonance** เสียงที่พบจากการเคาะเนื้อปอดปกติ
- **Hyper-resonance** เสียงที่เกิดจากการเคาะบริเวณที่มีลมอยู่มาก พบได้ในโรคถุงลมโป่งพอง และมีลมในเยื่อหุ้มปอด
- **Tympany** เสียงที่เกิดจากการเคาะบริเวณที่มีลมอยู่มากกว่า Hyper-resonance

การเคาะ (Percussion) (ต่อ)

การตรวจปอดโดยการเคาะ มีดังนี้

1. **เคาะปอดด้านหน้า** เริ่มจากกระดูกไหปลาร้า ไล่ลงมาทีละช่อง ตาม Intercostal rib ทั้งซ้ายและขวา
2. **เคาะปอดด้านหลังบริเวณฐานของปอด** เคาะเหมือนเคาะปอดด้านหน้า
3. **เคาะหาขอบบนของตับ** เริ่มเคาะจากหน้าอกขวา ช่องซี่โครงที่ 1-2 ลงมาเรื่อยๆตามแนวของ Midclavicular line จะเริ่มได้ยินเสียง Dullnessที่ช่องที่ 4หรือ 5 ซึ่งป็นขอบบนของตับ
4. **เคาะหาตำแหน่งของม้าม** เคาะหน้าอกซ้าย ซี่โครงช่องที่ 1-2 ลงมาเรื่อยๆตามแนว Midaxillary line จะได้ยินเสียง Dullness ที่ซี่โครงที่ 9หรือ11 จะได้ยินเสียง Flatness นั่นคือส่วนของม้าม

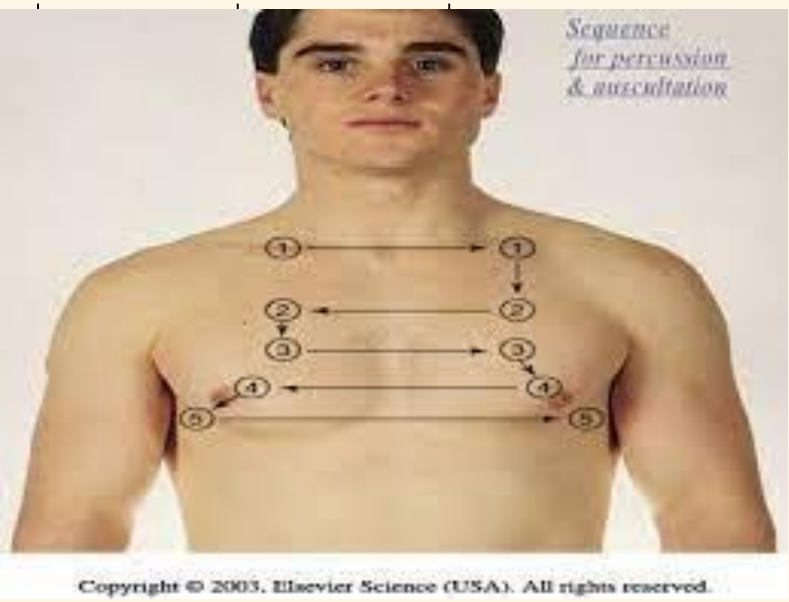

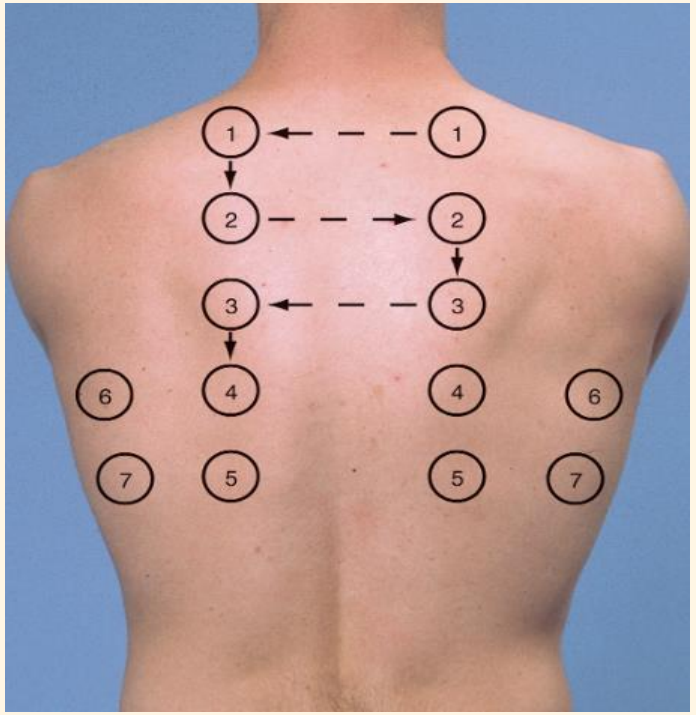

การฟัง (Auscultation)

ทำการตรวจโดยให้ผู้รับบริการหายใจเข้าออกลึกๆ ช้าๆ ฟังเสียงลมหายใจโดยใช้หูฟังด้าน Diaphragm

1. การฟังเสียงหายใจ (Breathing sound) เสียงเคลื่อนไหวของอากาศในหลอดลม ในลักษณะที่เป็น Turbulence flow ขณะฟังสังเกตเสียงหายใจว่าเบาลง โดยเสียงหายใจจะแบ่งตามตำแหน่งที่ฟัง

1.1 ฟังเสียงที่หลอดลมใหญ่ (Bronchial or tracheal breath sound)

1.2 การฟังเสียงหายใจผ่านถุงลม (Vesicular breath sound)

1.3 การฟังเสียงหายใจที่ผ่านถุงลมและหลอดลม (Bronchovesicular breath sound)

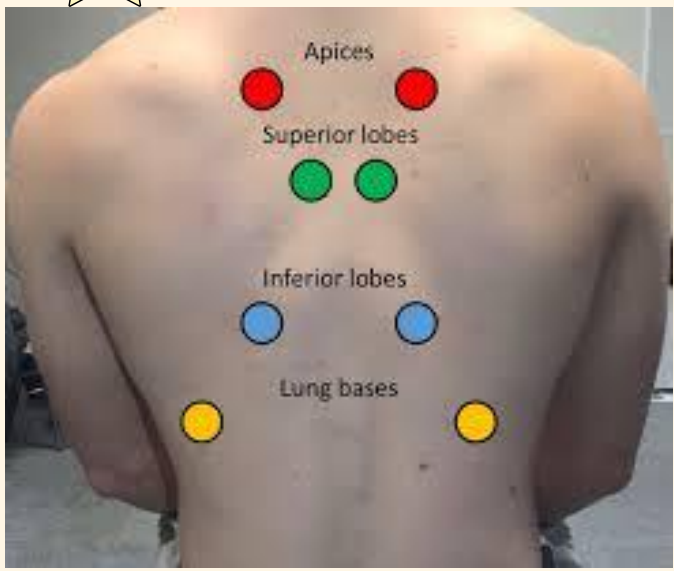

การฟัง (Auscultation) (ต่อ)

2. การฟังเสียงผิดปกติ

2.1 เสียงหายใจค่อยกว่าปกติ (Diminished breath sound)

2.2 Crepitation,rale หรือ crackle เสียงเหมือนนิ้วมือขยี้เส้นผม

2.2.1 Fine crepitation เสียงเบากว่า ละเอียดกว่า

2.2.2 Medium crepitation เกิดในระยะกลางๆของการหายใจเข้า มีพยาธิสภาพอยู่ในหลอดลมกลาง

2.2.3 Coarse crepitation มีเสียงดังและต่ำกว่า

2.3 Wheezing เป็นเสียงที่มีความต่อเนื่อง (Continuous sound) เป็นเสียงแหลมต่อเนื่องคล้ายเสียงดนตรีที่เกิดจากลมผ่านท่อหลอดลมตีบแคบมาก

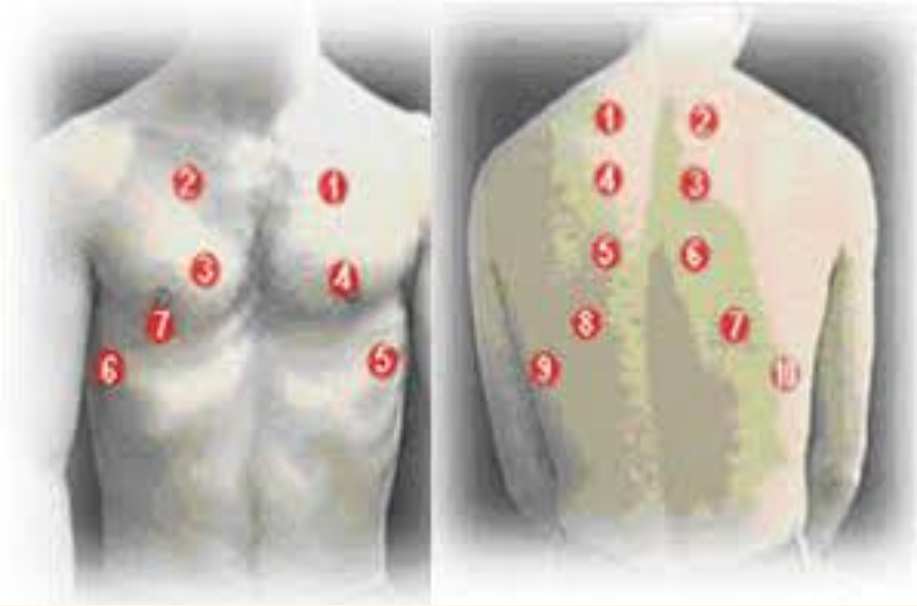

การฟัง (Auscultation) (ต่อ)

2.4 Rhonchi เป็นเสียงลึก ดังก้อง ใช้บรรยายสำหรับเสียงต่ำ (Low pitch) พบขณะหายใจออกต่อเนื่อง ถ้าไอเสียงจะทุเลา พบใน Asthma หรือ Tracheobronchitis

2.5 Stridor เสียงผิดปกติที่เกิดจากลมผ่านท่อทางเดินหายใจขนาดใหญ่แคบลง ส่วนมากได้ยินได้โดยไม่ต้องใช้หูฟัง (Stethoscope) พบได้ใน Upper air way obstruction, Inflam tissue หรือ Foreign body

3. การฟังความสั่นสะเทือนของเสียงพูด (Vocal resonance)

หลักการและวิธีการตรวจคล้ายการคลำ Tactile fremitus โดยเสียงจะดังมากขึ้นเมื่อผ่านของแข็งเช่นเนื้อปอด แต่จะเบาลงเมื่อมีการอุดกั้นของทางเดินเสียง เช่น มีลม มีของเหลวฟังปอดทั้ง 2 ข้างตามตำแหน่งของการฟังปอด ให้ผู้รับบริการกระซิบเบาๆ เช่น หนึ่ง-สอง-สาม จะได้ยินเสียงชัดสุดที่คอ แต่บริเวณอื่นจะได้ยินเสียงลมเท่านั้น (Inaudible or faint)

ชมวิดิโอการตรววจร่างกายระบบทรวงอก และปอด

Thank you